

Aperçu du cas :

Une liaison avec les Taquets à adhérence précise Clarity^{MC} 3M^{MC}

Âge : 53

Préoccupation principale : « Je veux redresser mes dents, surtout les dents de devant inférieures qui se sont chevauchées après que j'ai cessé de porter mon appareil de rétention il y a quelques années. » Le patient portait un appareil orthodontique pendant son enfance, puis des aligneurs à l'âge adulte il y a quelques années.

Diagnostics de cas : Une asymétrie squelettique de classe I, une malocclusion de classe II légère de la canine, une relation molaire complète de classe II. Des extractions antérieures des premières prémolaires supérieures et des premières prémolaires inférieures gauches. Un retrait buccal généralisé léger causé par l'abrasion d'une brosse à dents. Un surplomb de 5 à 6 mm, une suroccclusion de 25 % et un léger chevauchement supérieur et inférieur.

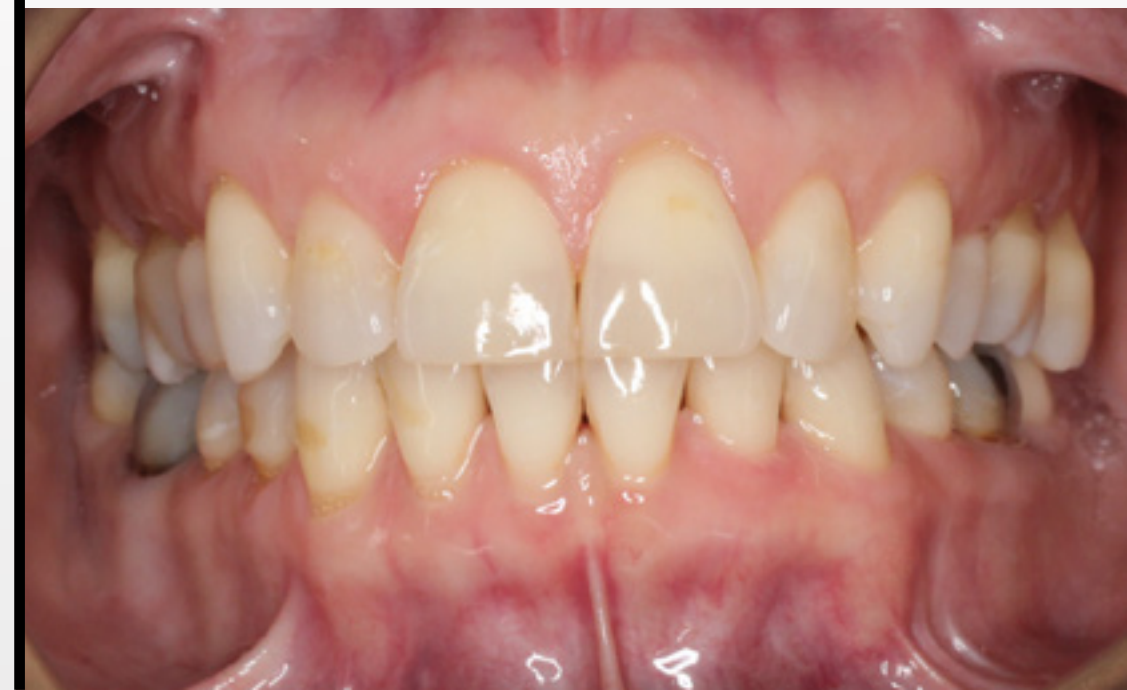Le plan de traitement Tx : Accepter et maintenir l'occlusion de classe II, aligner les dents antérieures supérieures et y effectuer une RIP pour réduire légèrement le surplomb.

Procédure de liaison : 10 à 15 minutes pour la préparation et la procédure de liaison.

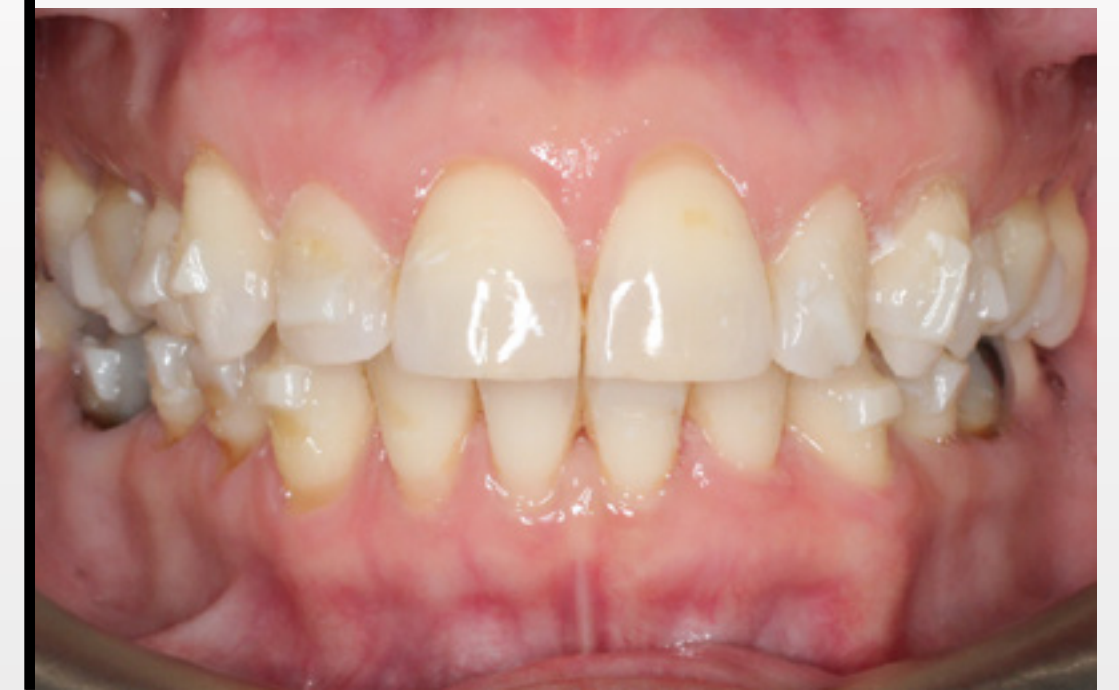Cas fourni avec l'aimable autorisation du :
Dr Doug Palaganas, consultant pour Solventum
New York (New York), É.-U.

**Vue buccale
rétractée
– dents
antérieures**

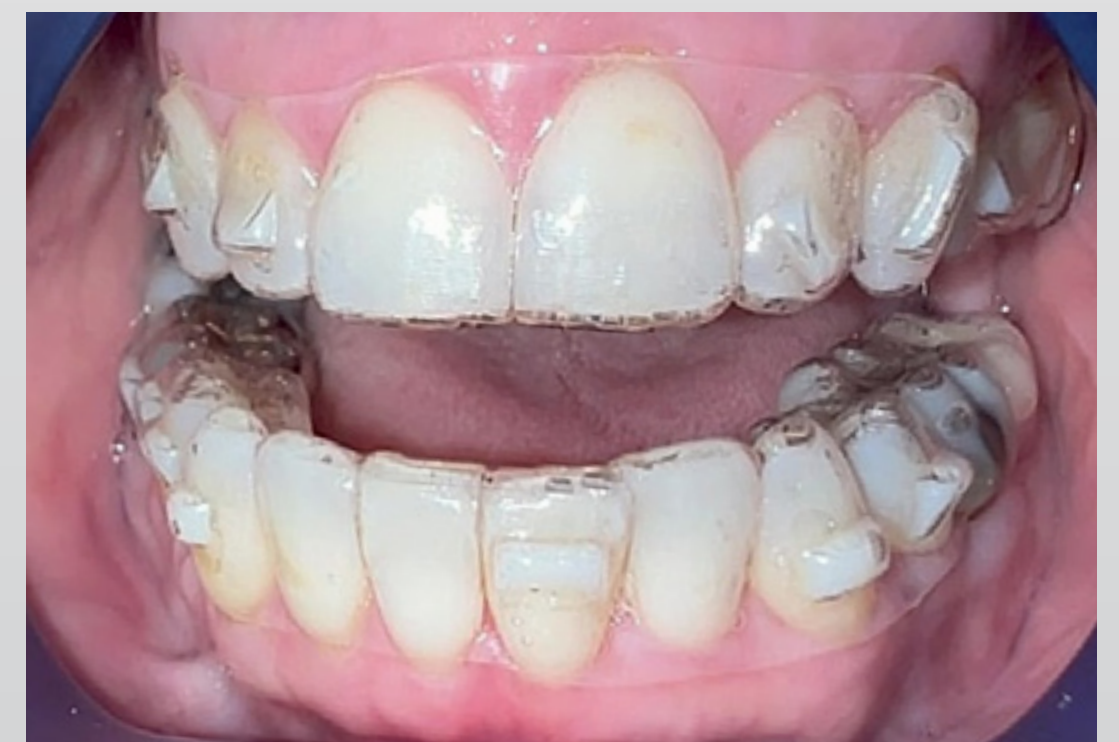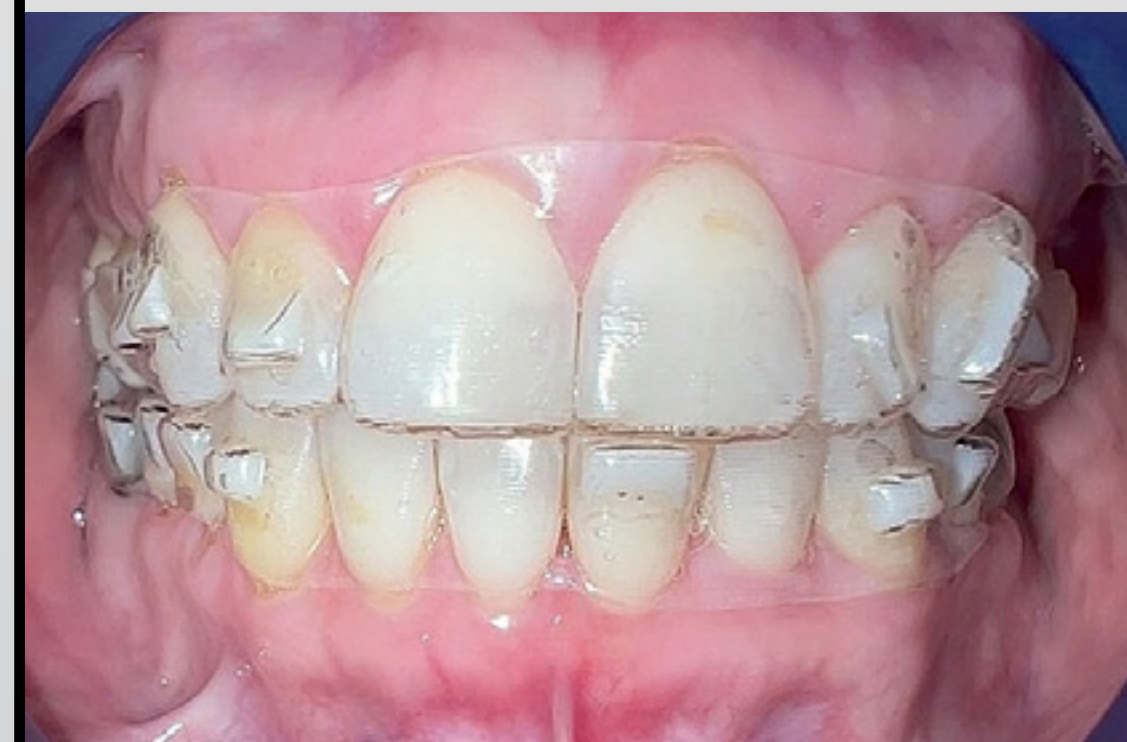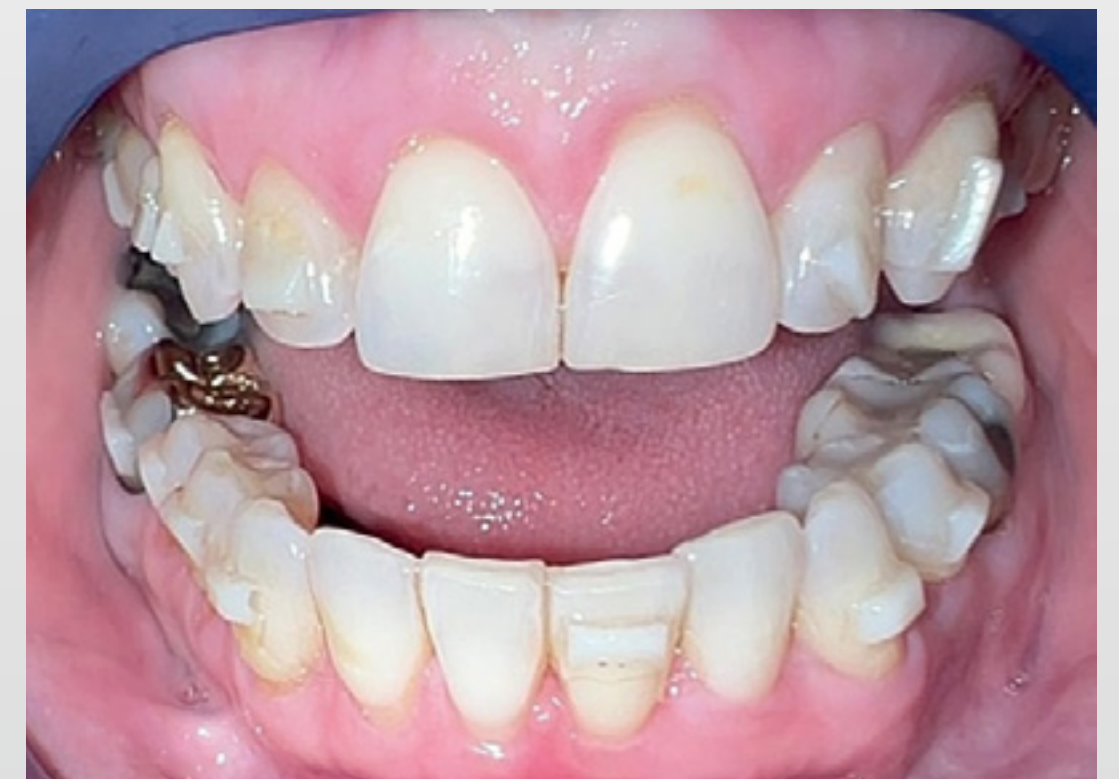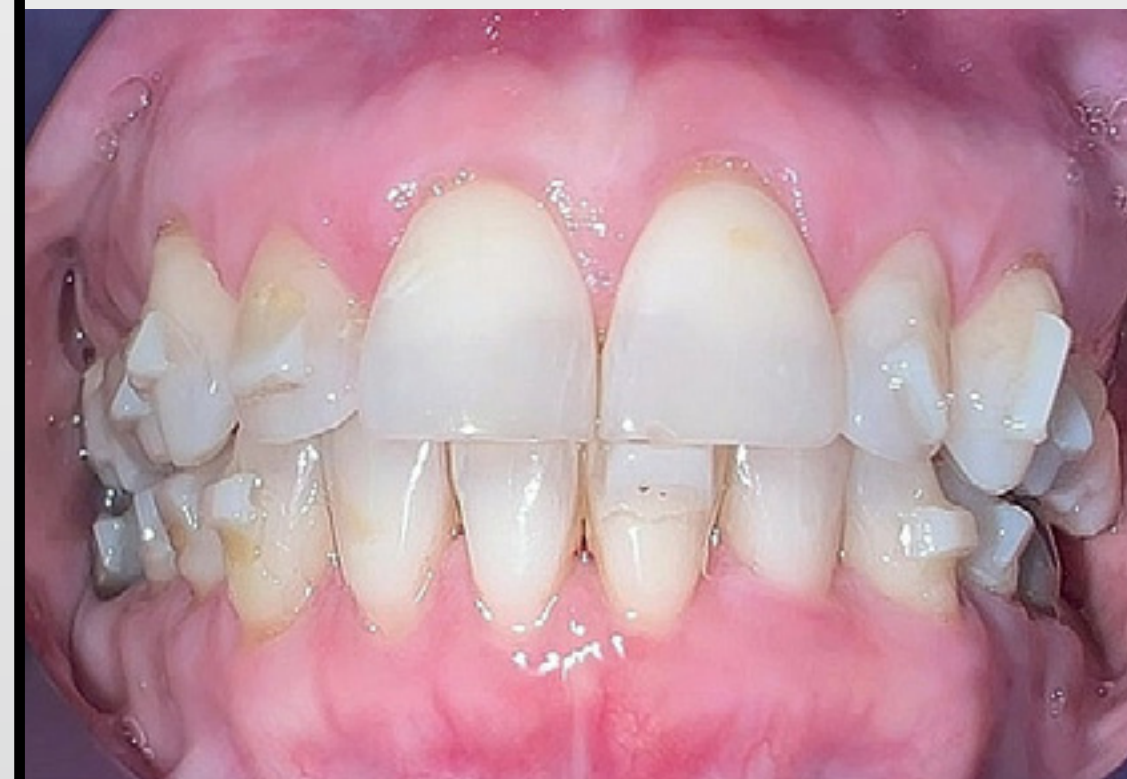Avant la liaison



Taquets liés

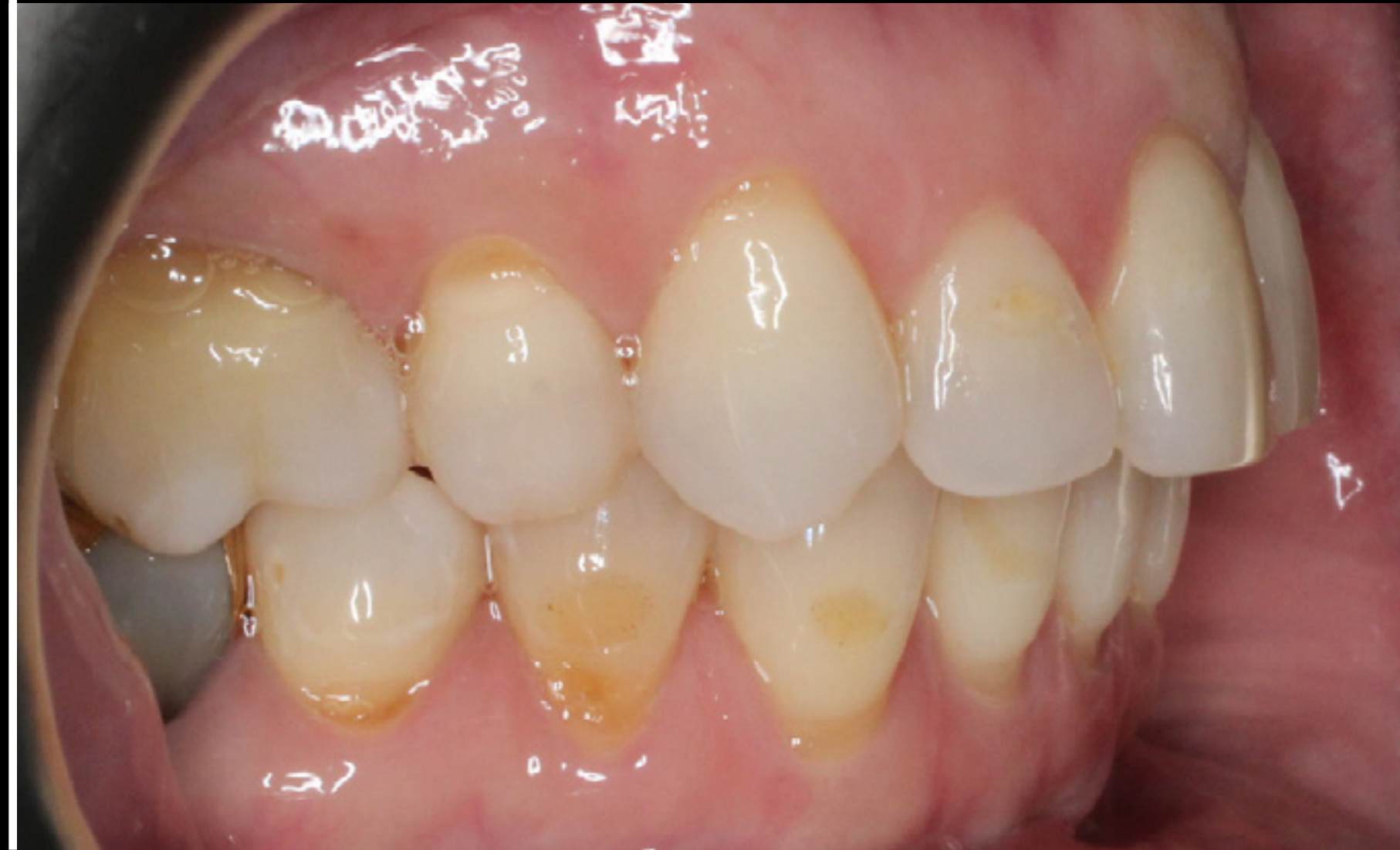

Un mois après la liaison – aligneur n° 5

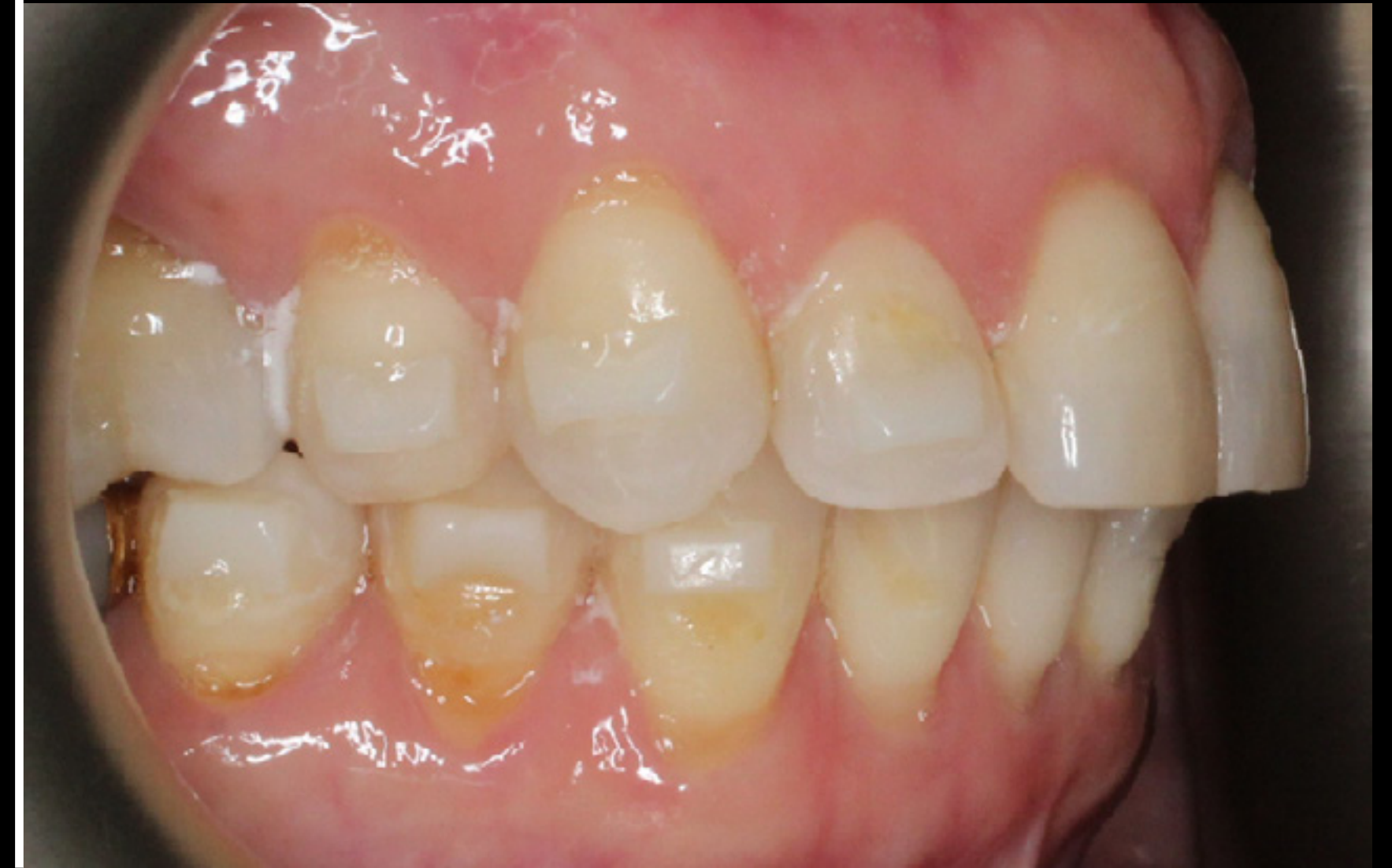

**Vue buccale
rétractée – droite**

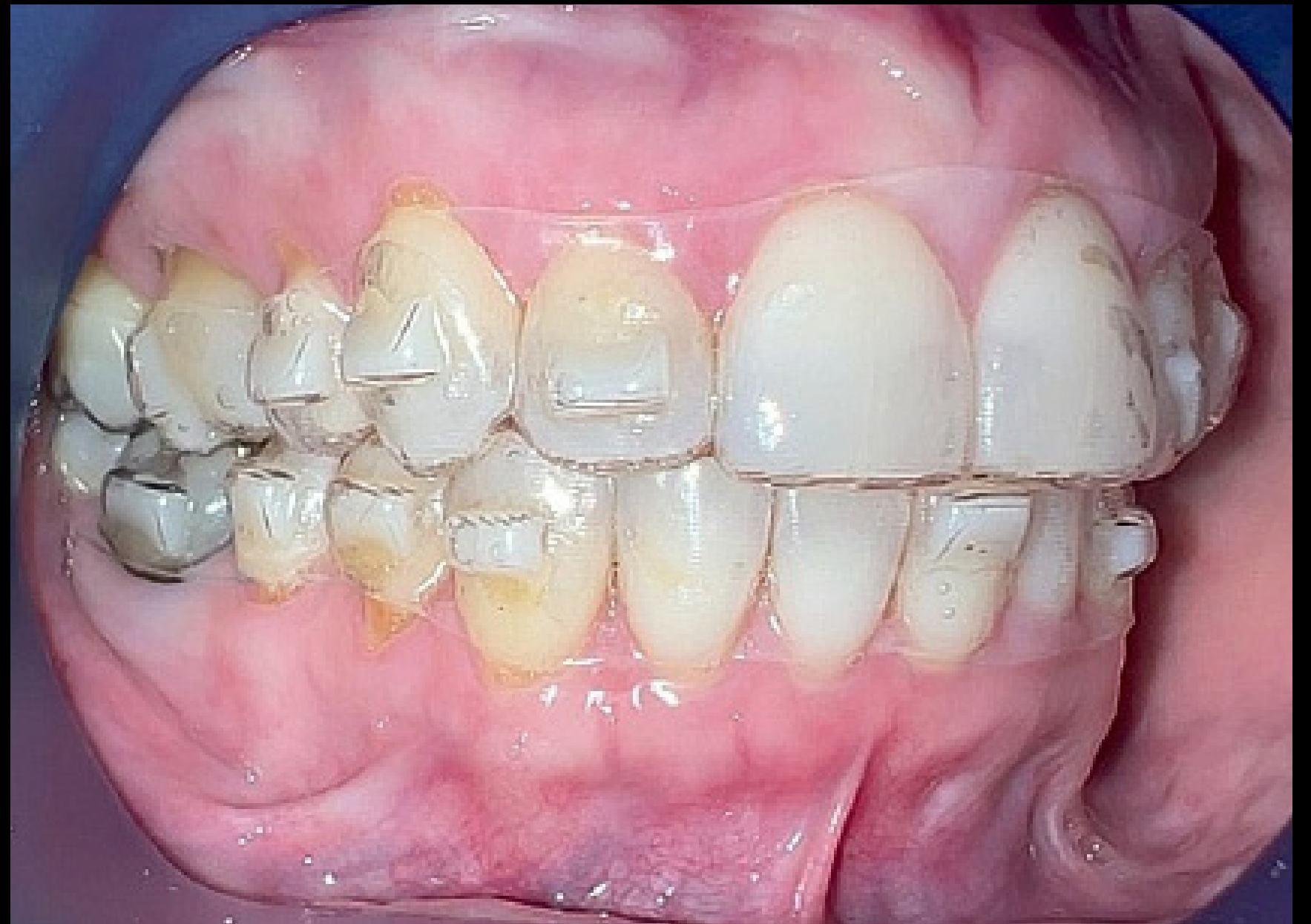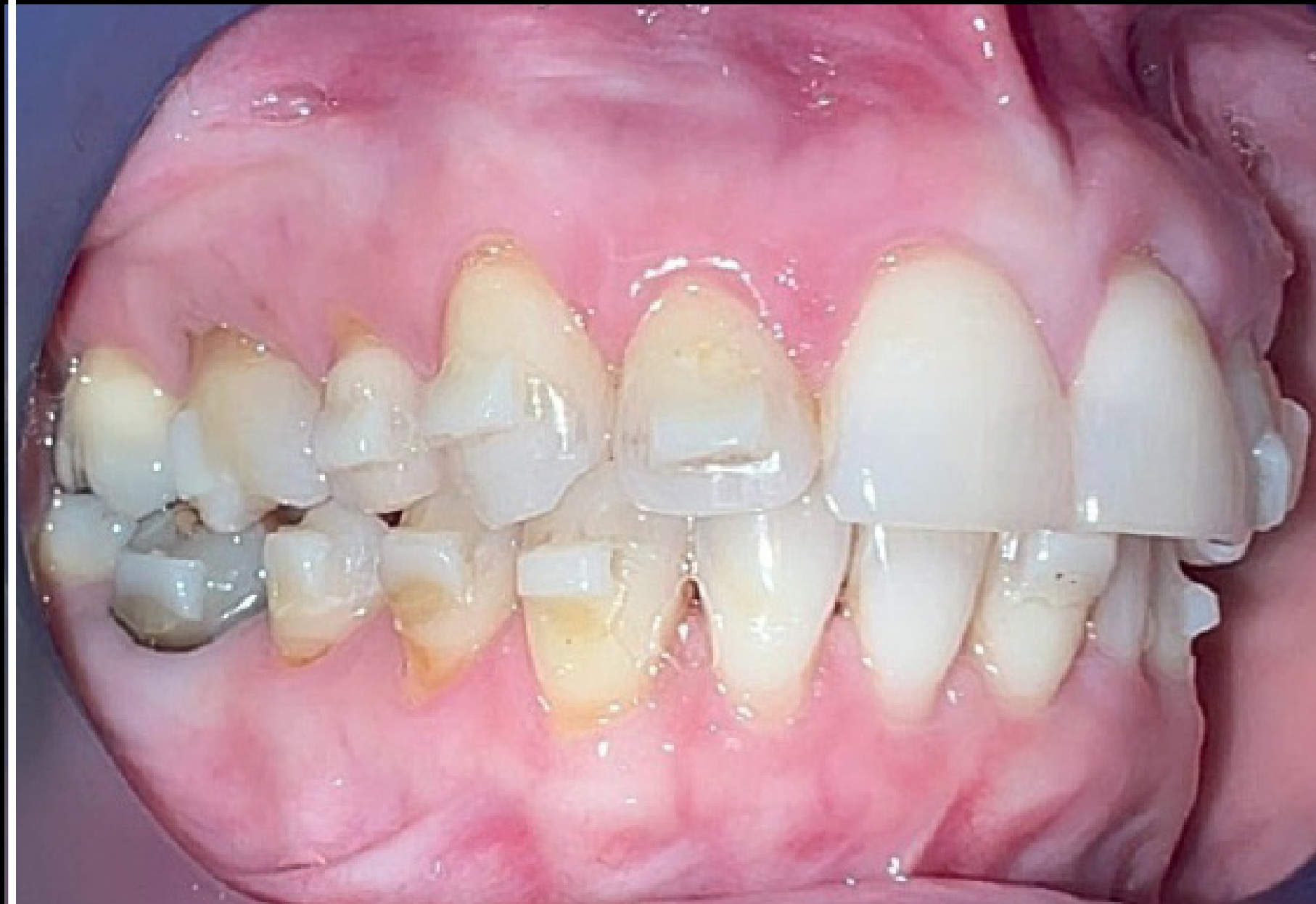Avant la liaison



Taquets liés

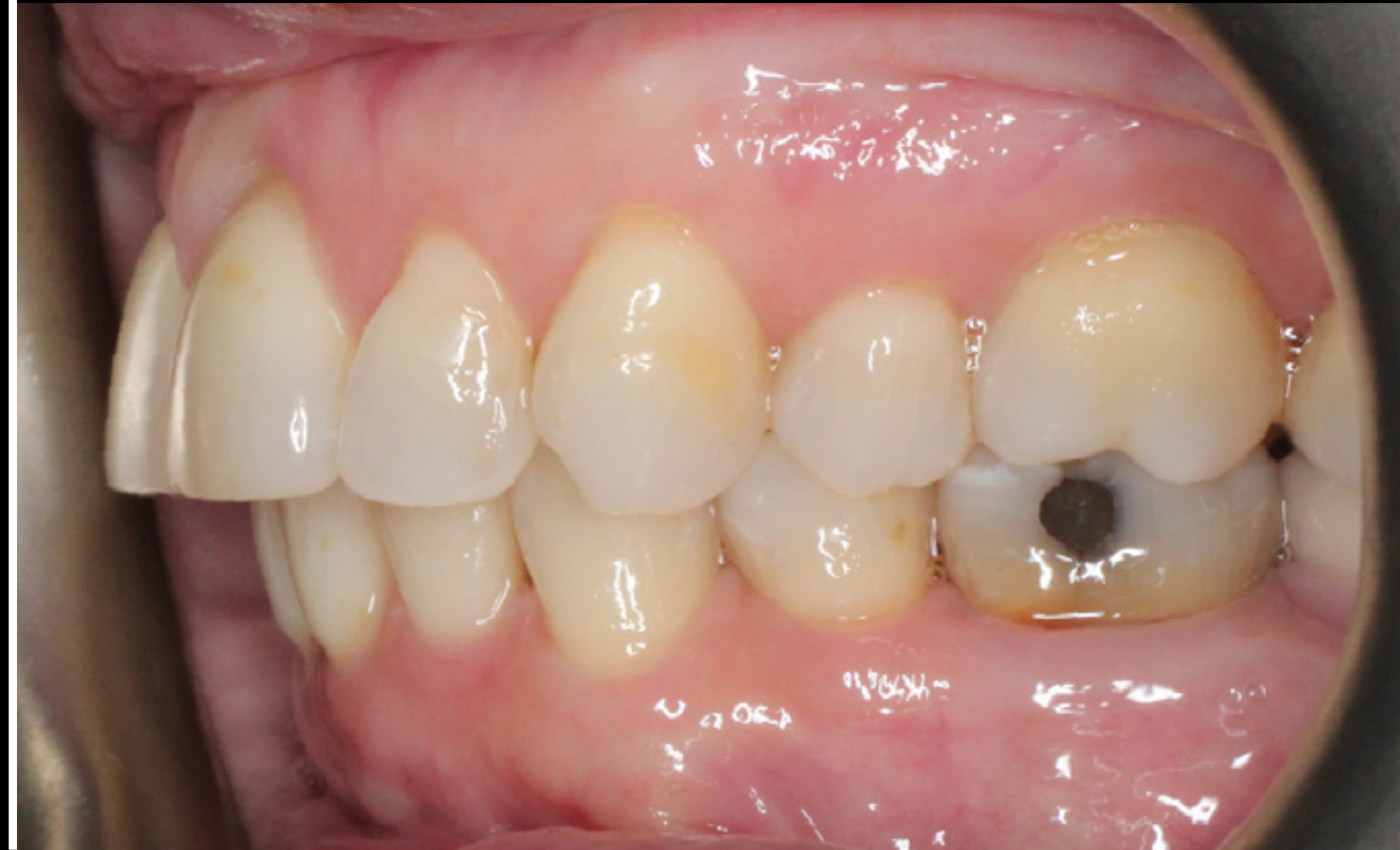

Un mois après la liaison – aligneur n° 5

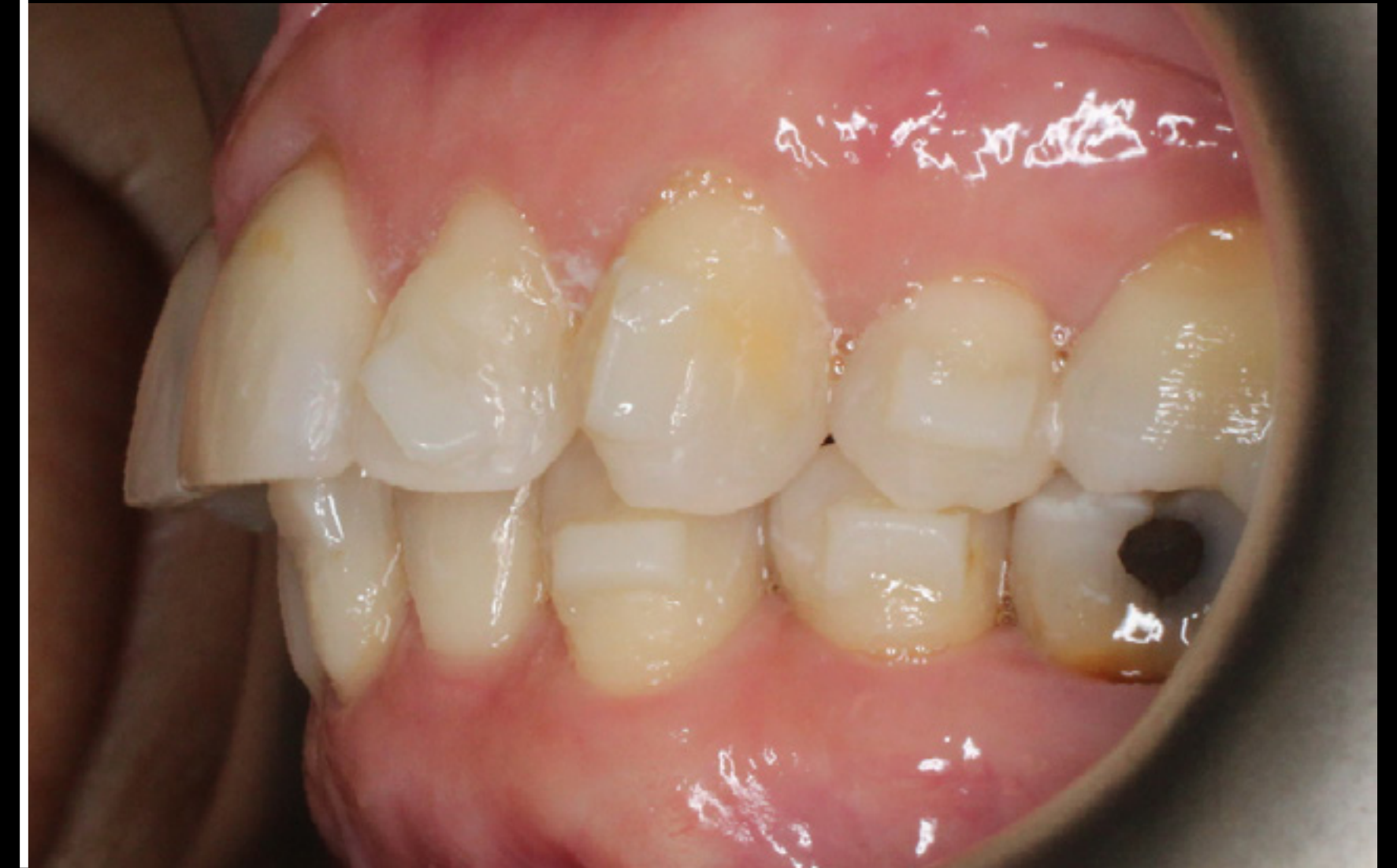

**Vue buccale
rétractée – gauche**

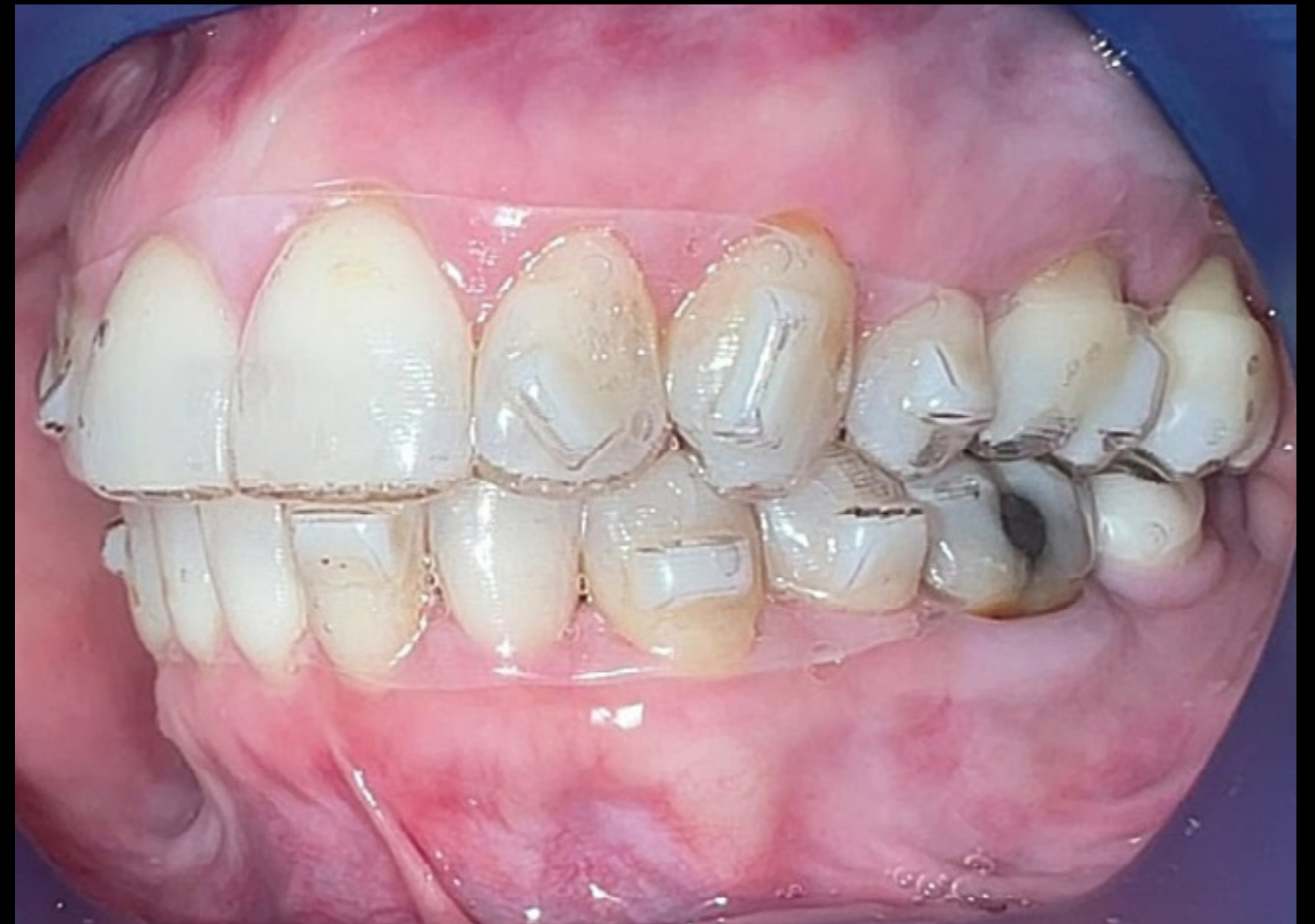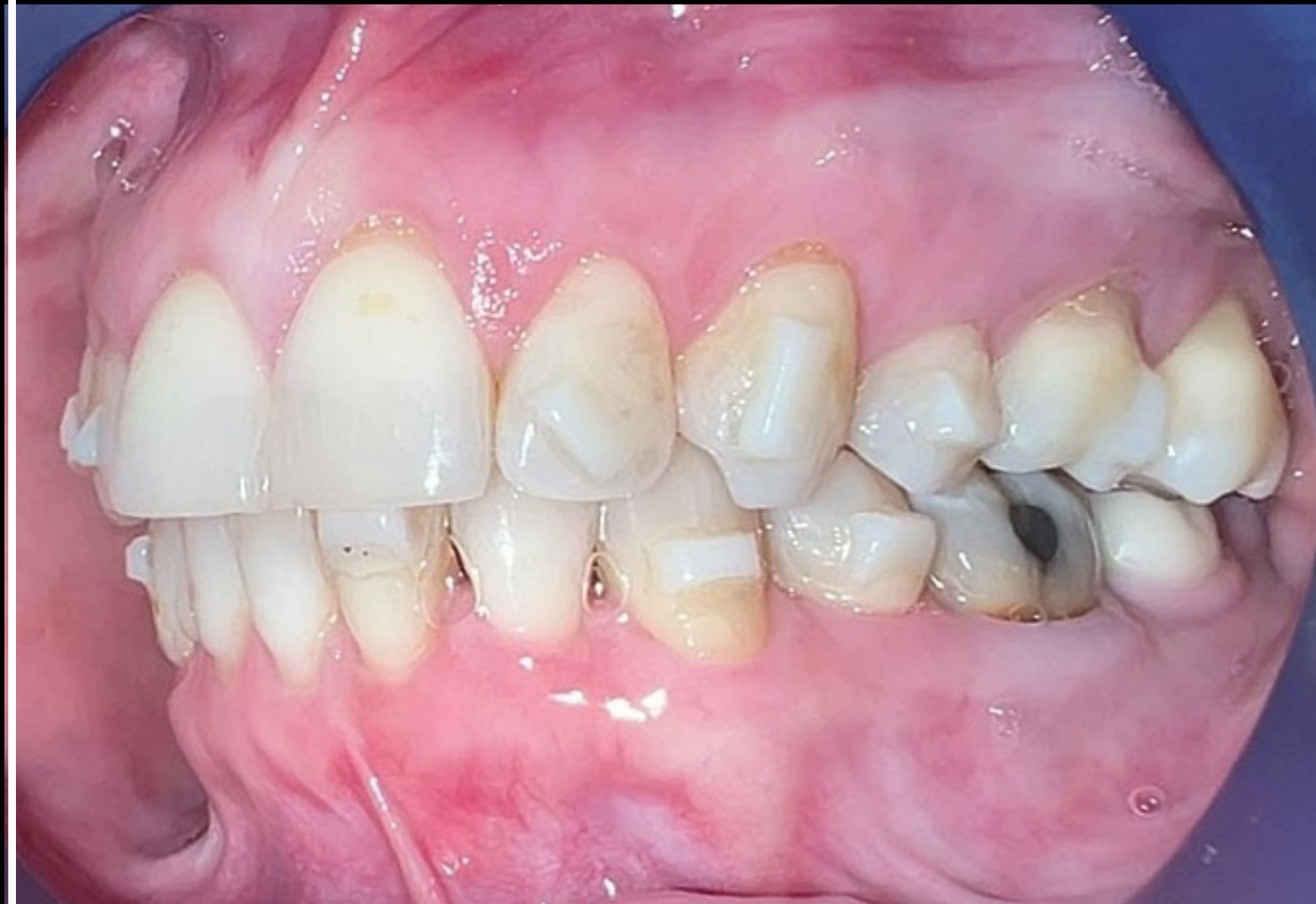Avant la liaison



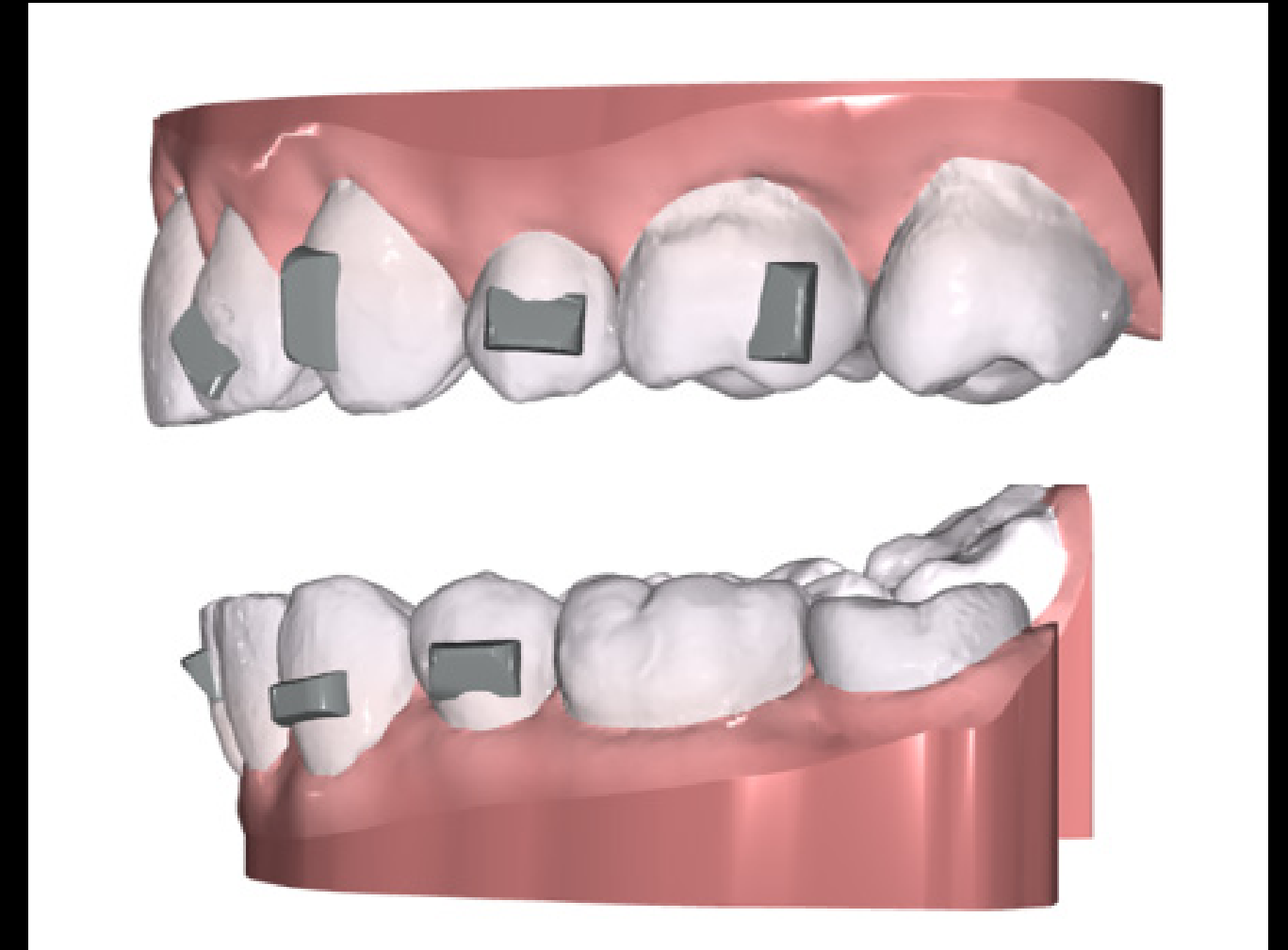
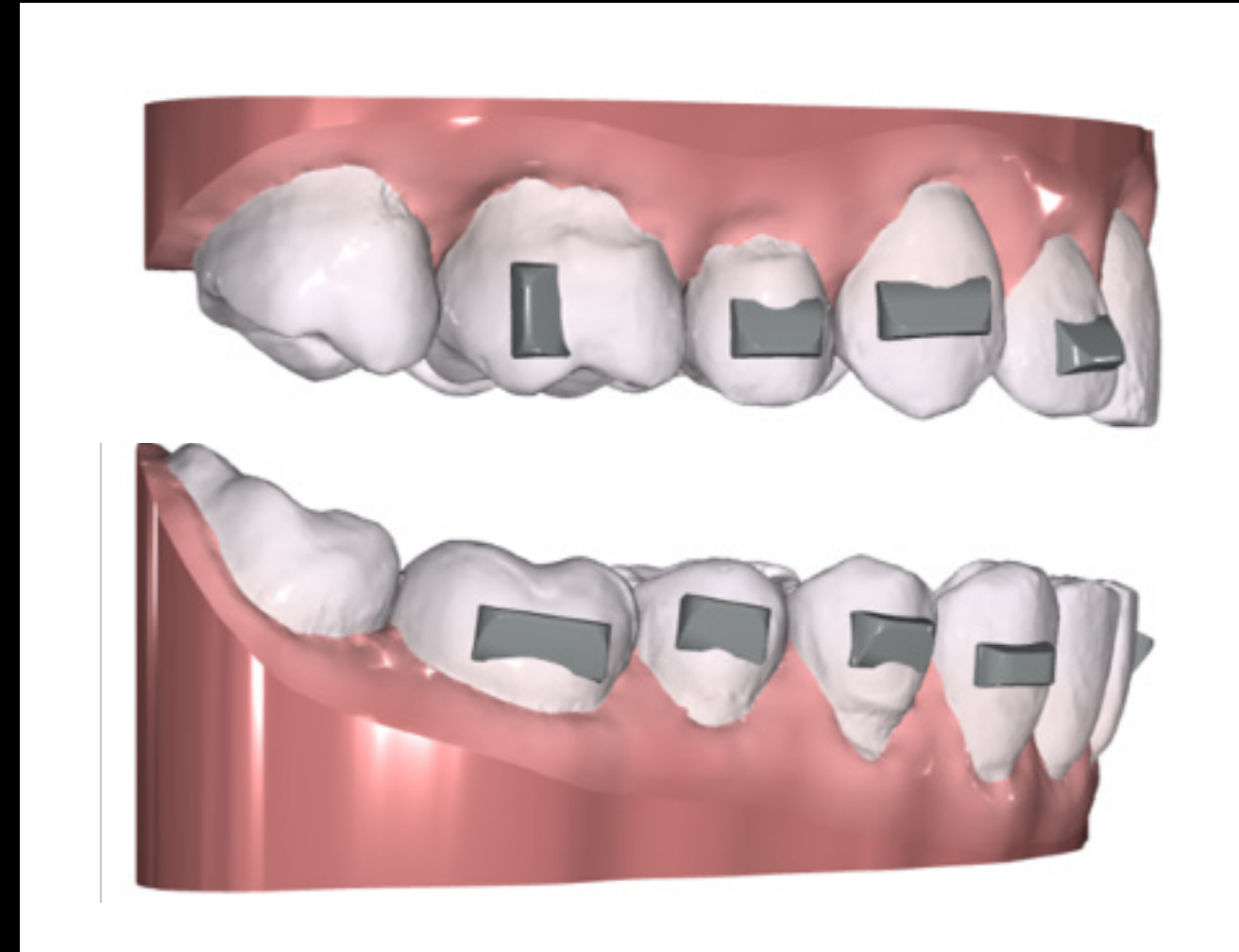
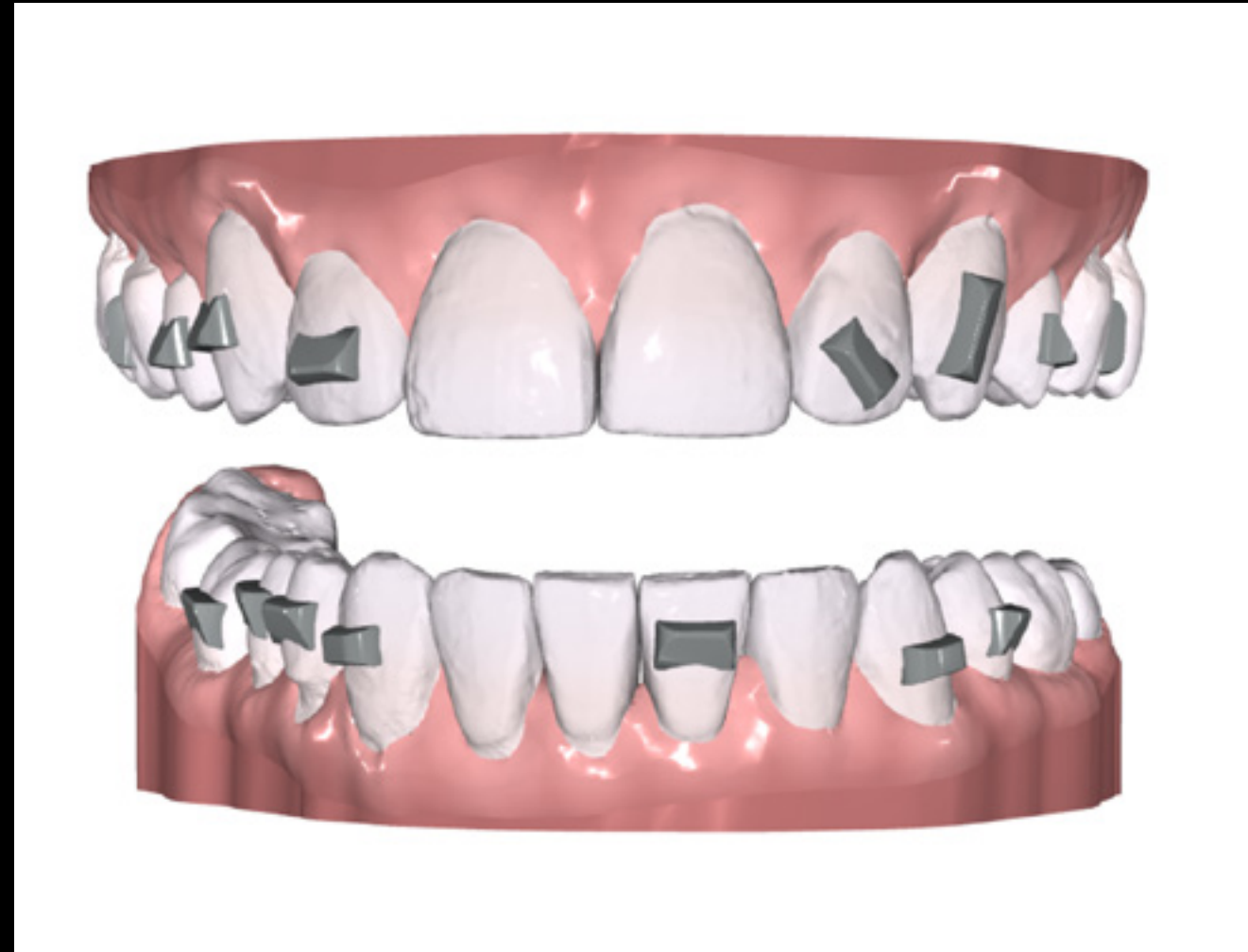Taquets liés



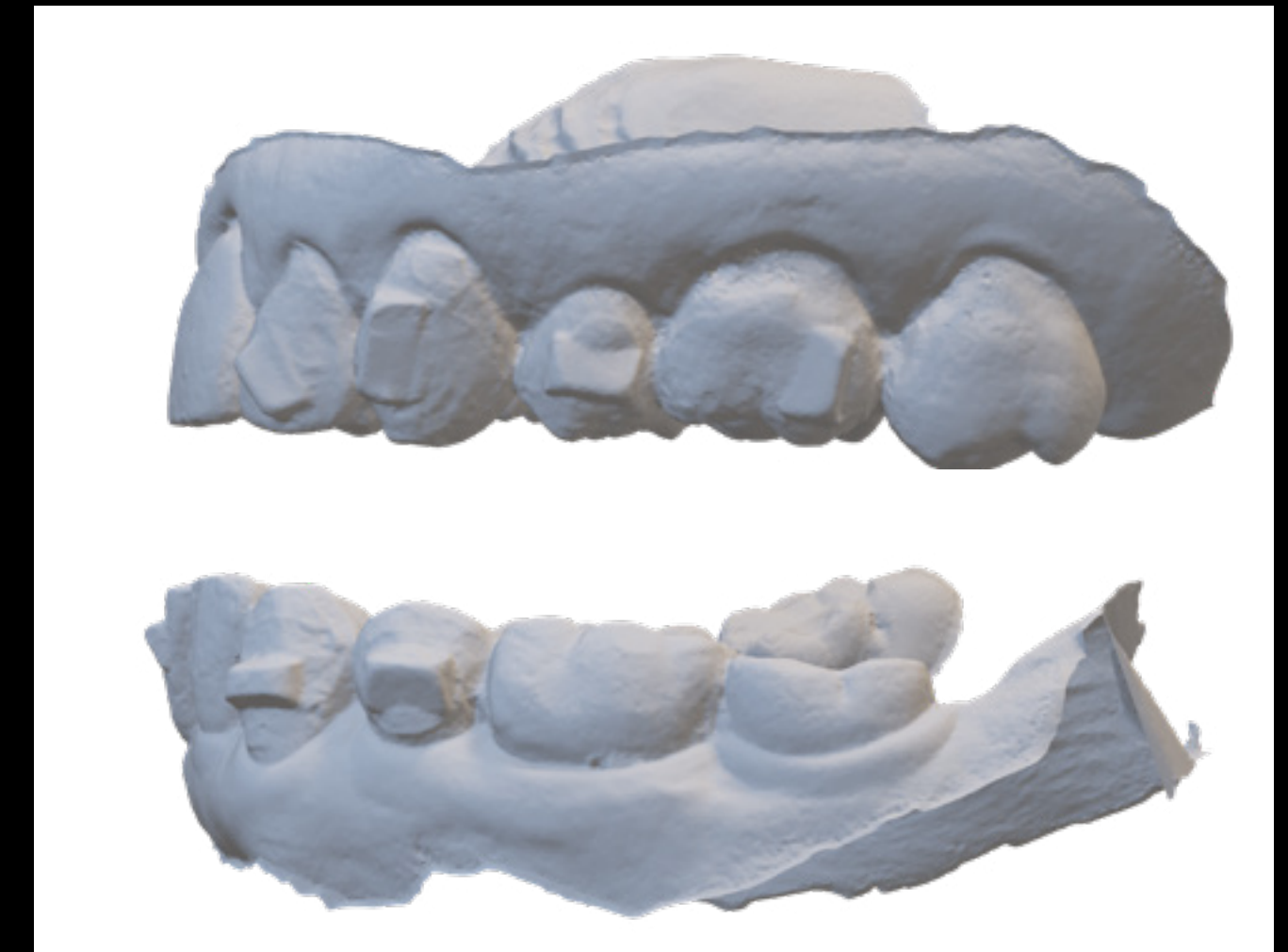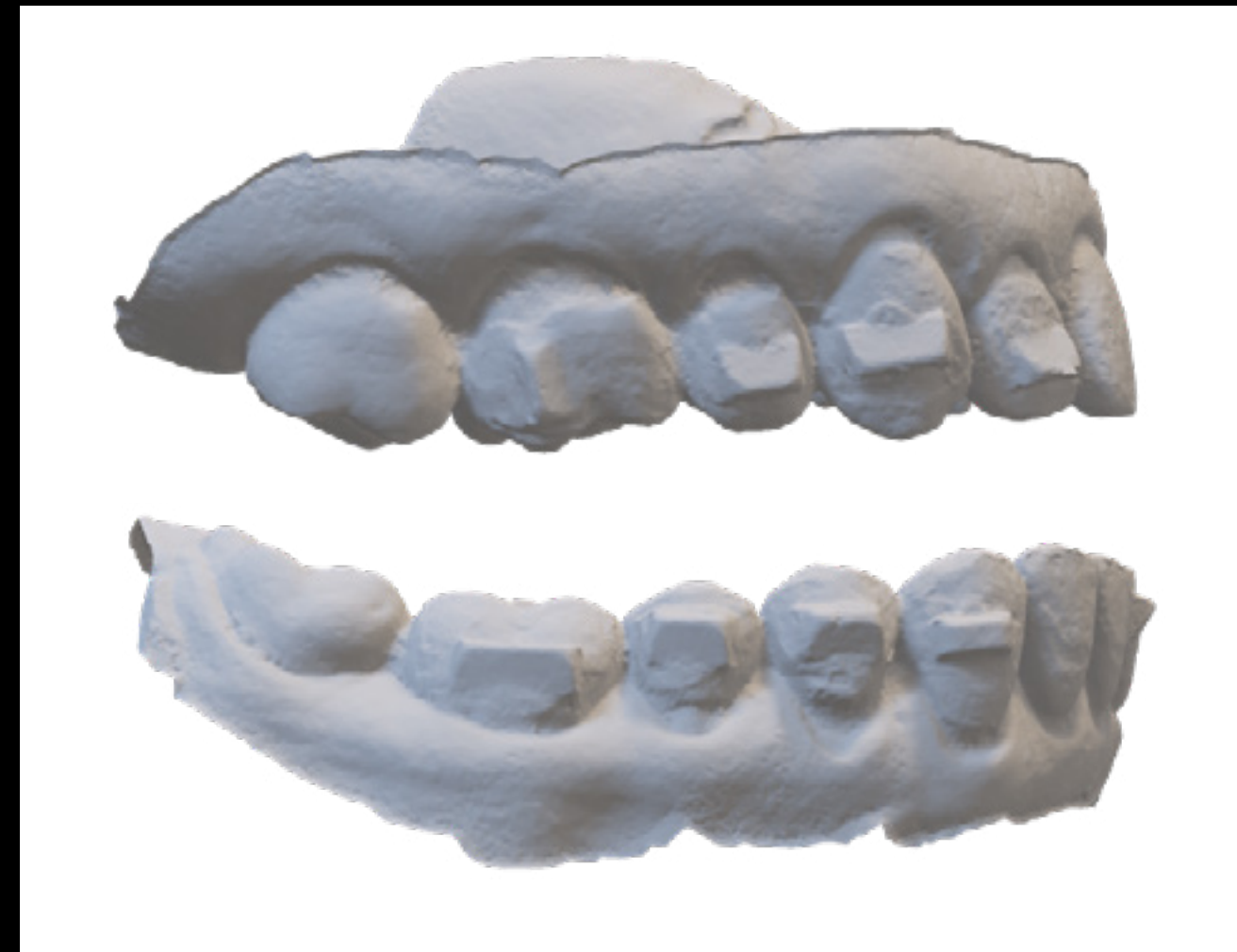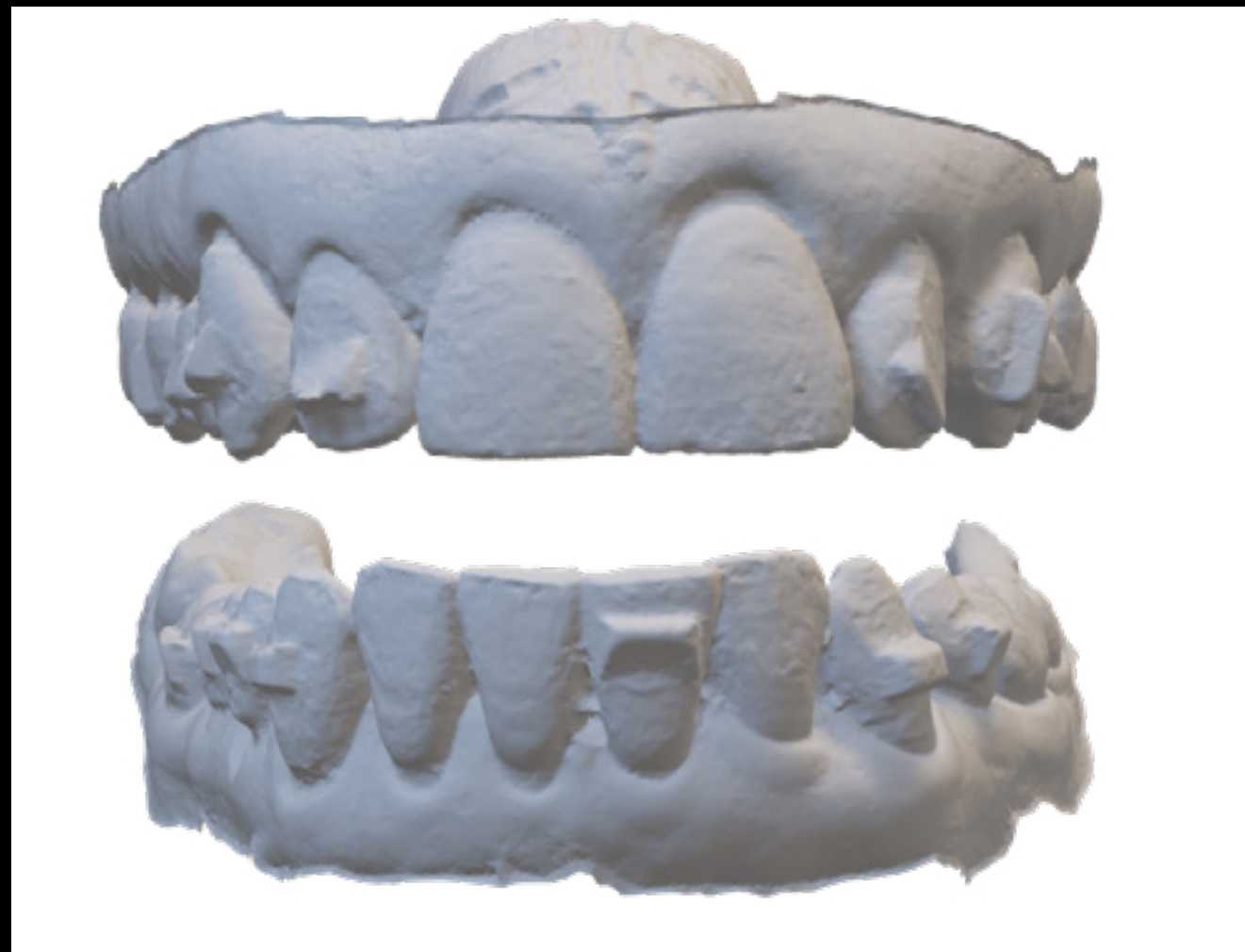Un mois après la liaison – aligneur n° 5




La conception
de traitement
Tx Design



Après la liaison
(balayage)





En savoir plus sur le site Web
3M.ca/AligneursClarity