

Aperçu du cas :

Une liaison avec les Taquets à adhérence précise Clarity^{MC} 3M^{MC}

Âge : 19 ans et 1 mois

Préoccupation principale : Espacement

Diagnostics de cas : Un maxillaire/une mandibule orthognatique, une malocclusion de classe I, un espacement maxillaire léger, un chevauchement mandibulaire modéré, des lignes médianes qui se rejoignent, un surplomb excessif et une supraclusion.

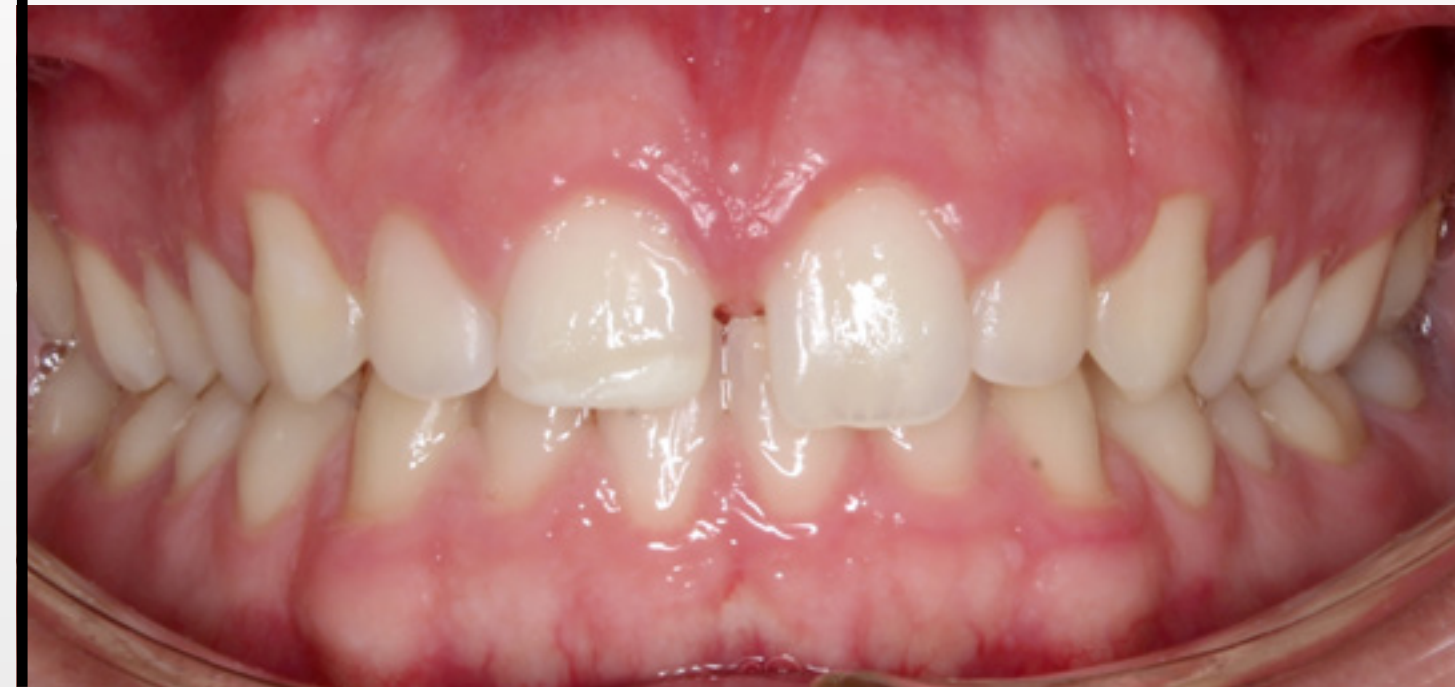Procédure de liaison : 7 minutes

Cas fourni avec l'aimable autorisation du :

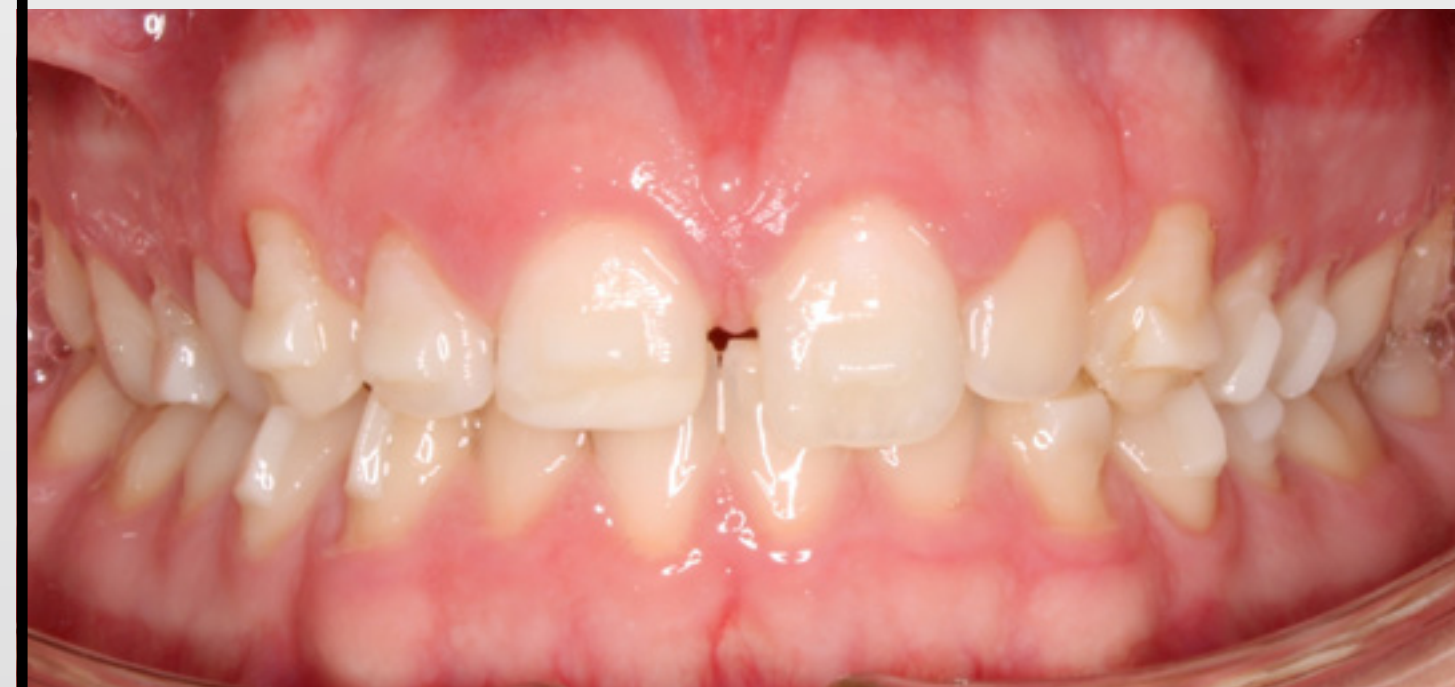Dr Matt Dunn, consultant pour Solventum
Arizona, États-Unis

Vue buccale
rétractée –
dents antérieures

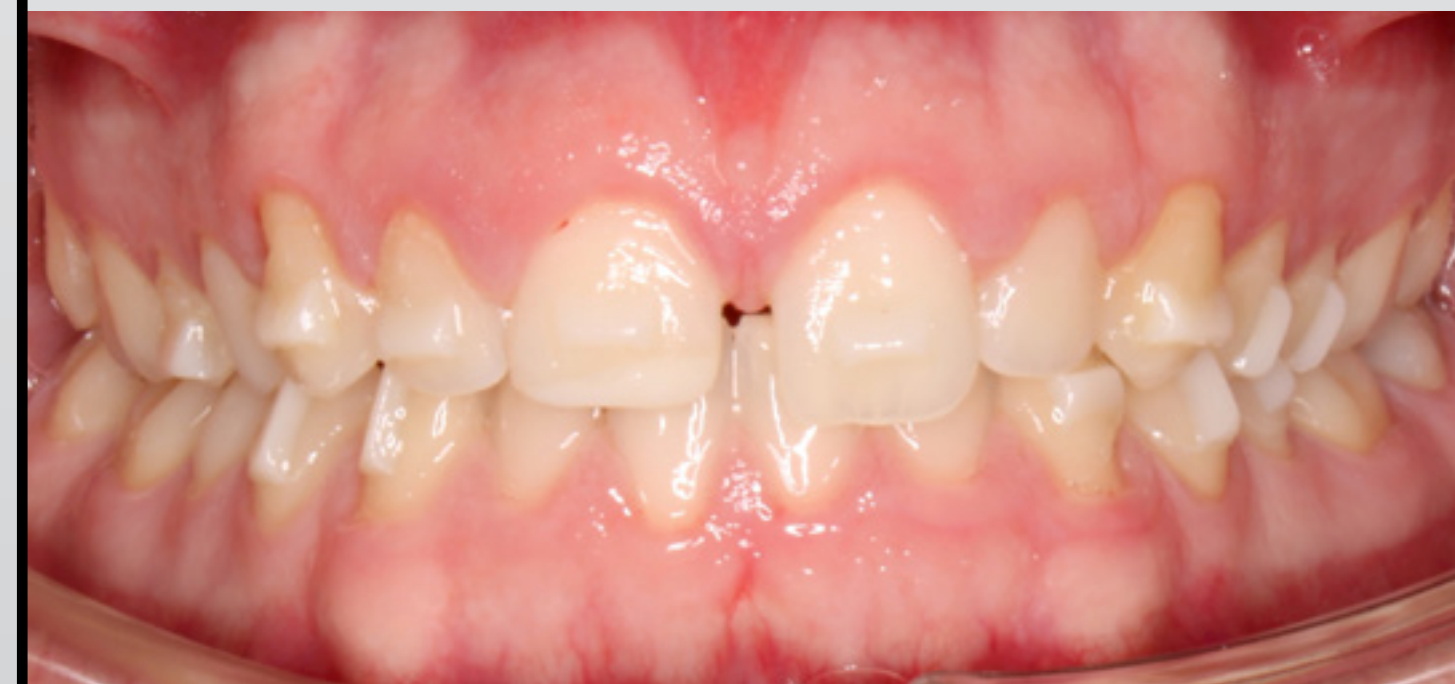Avant la liaison



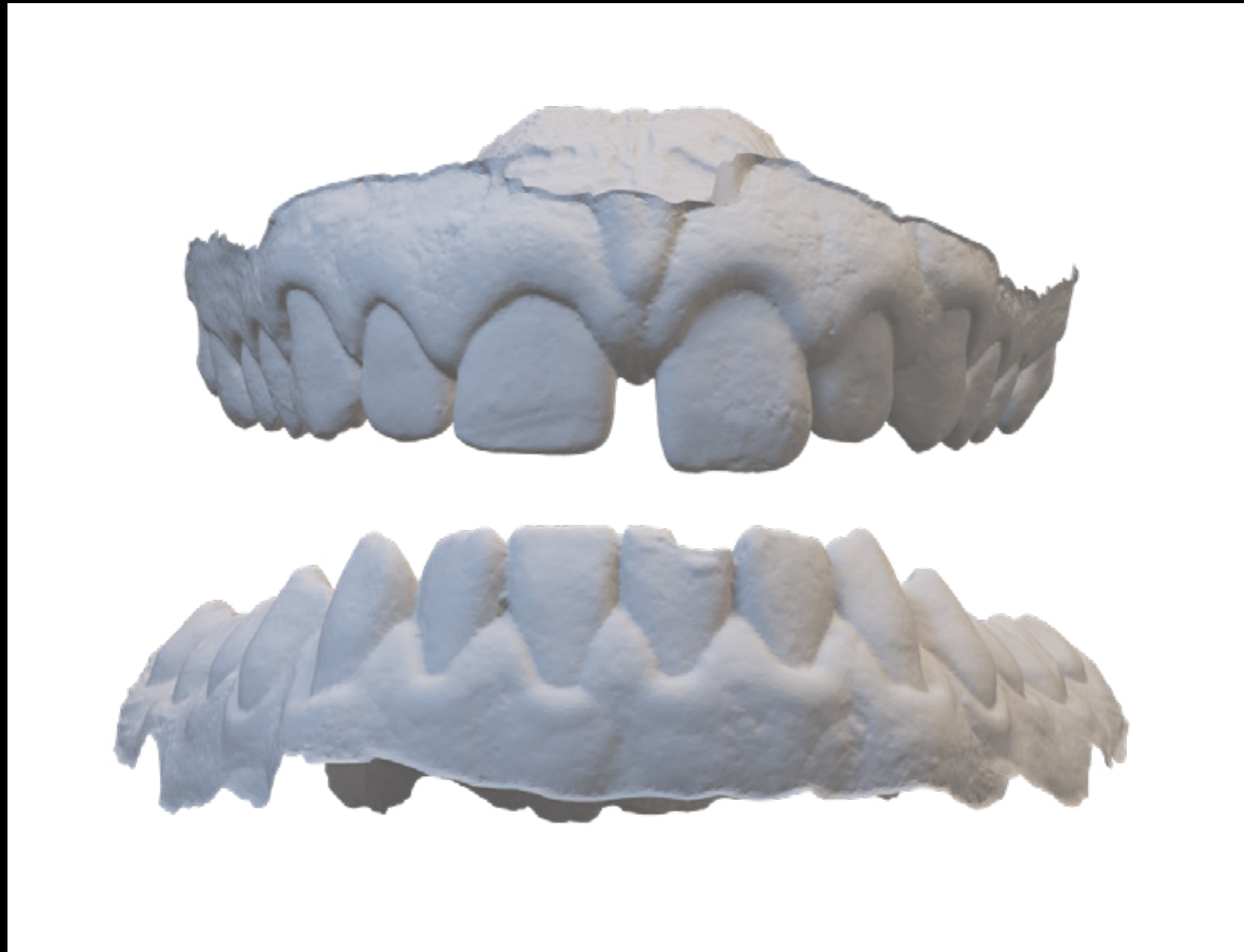Après la liaison – 2023-11-14



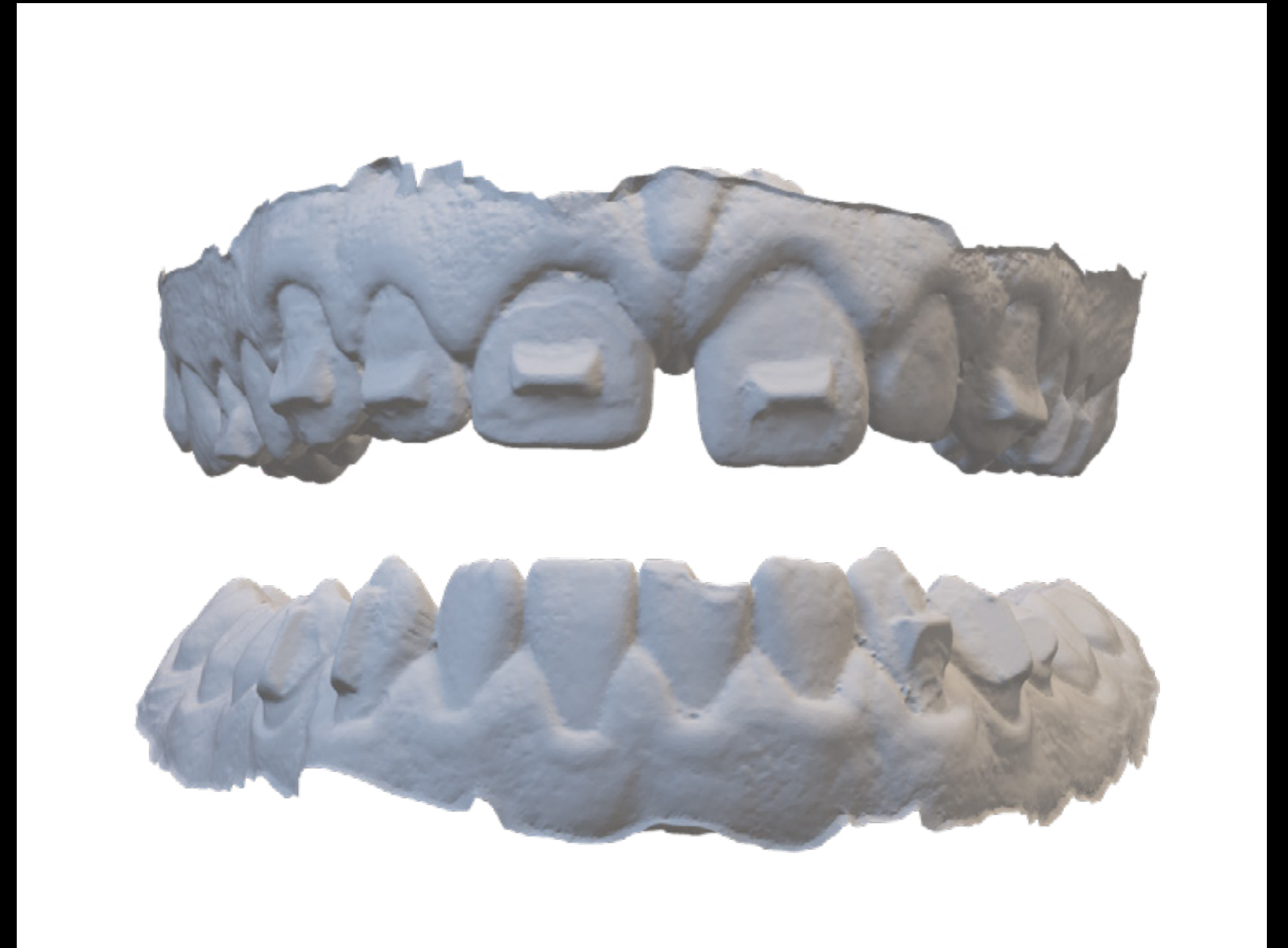
Après la liaison – 2023-12-14 – 1 mois



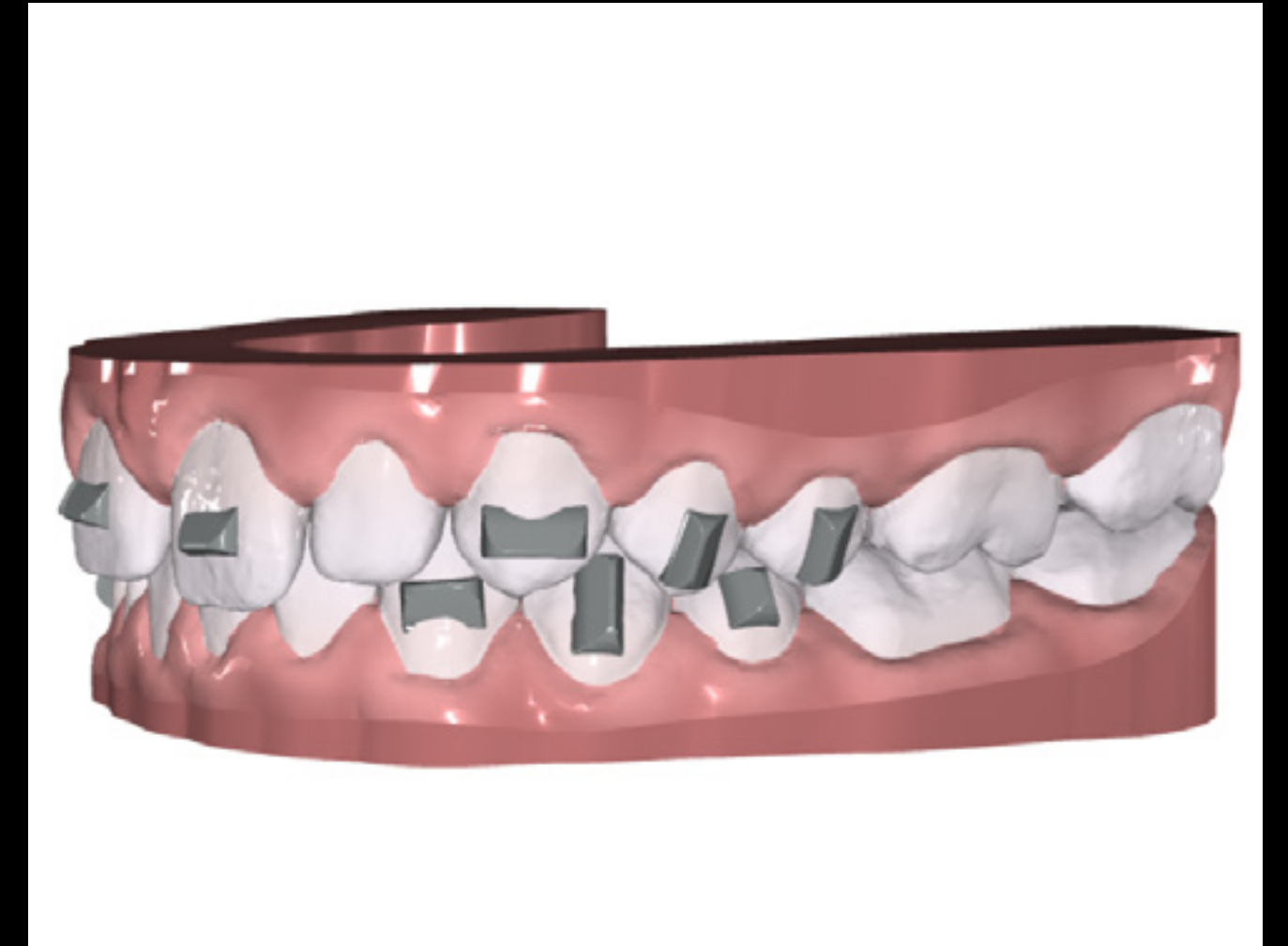
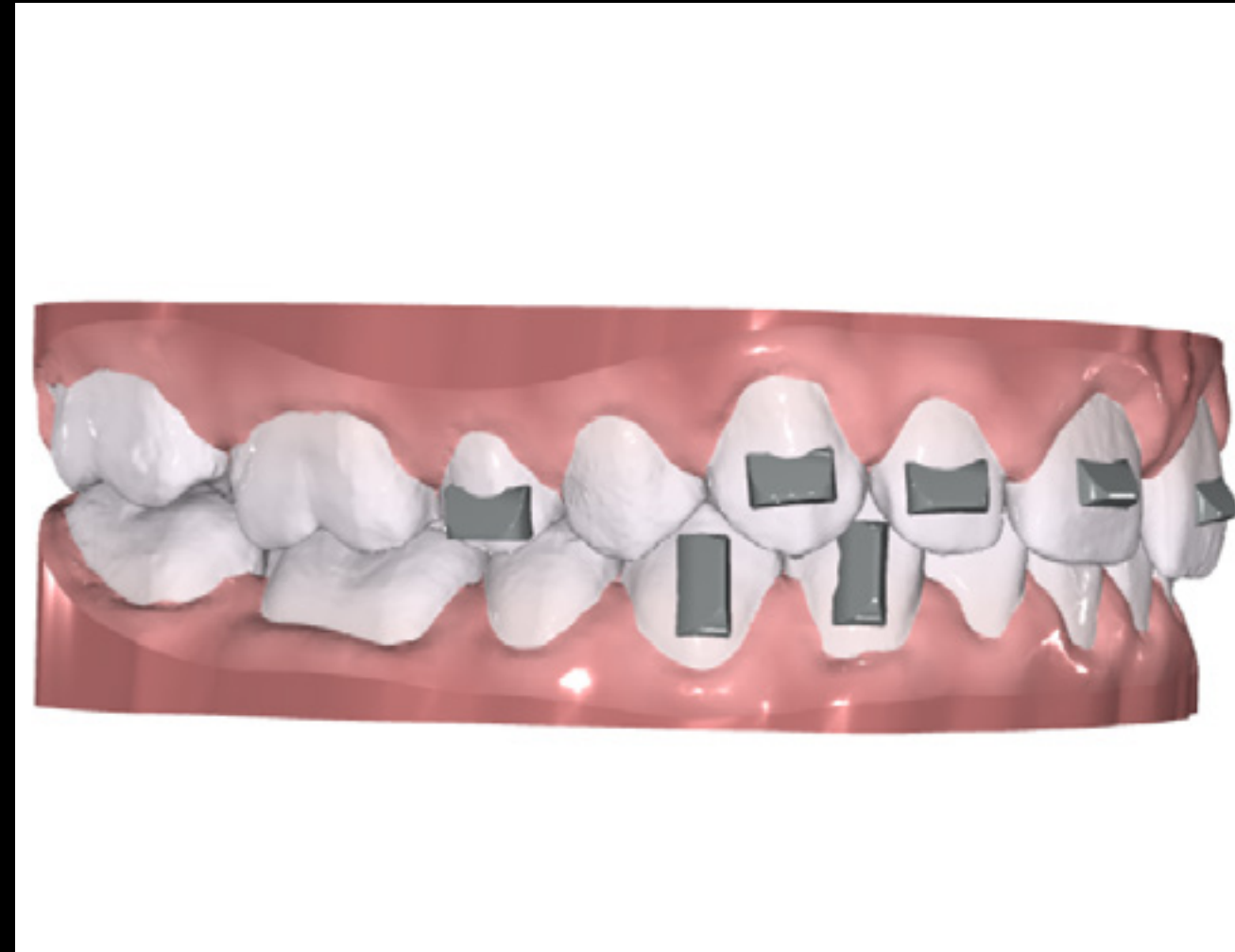
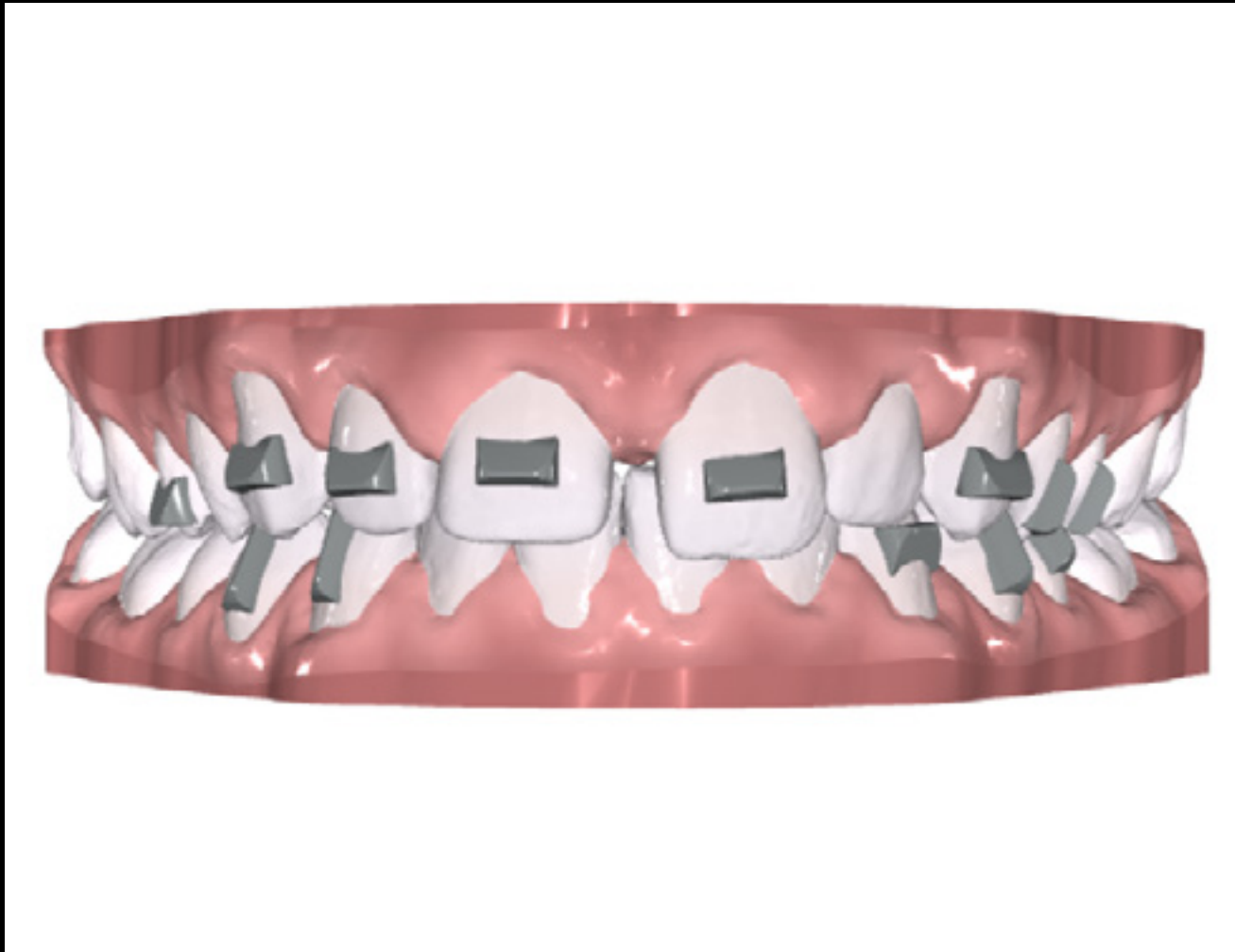Avant le traitement (balayage)



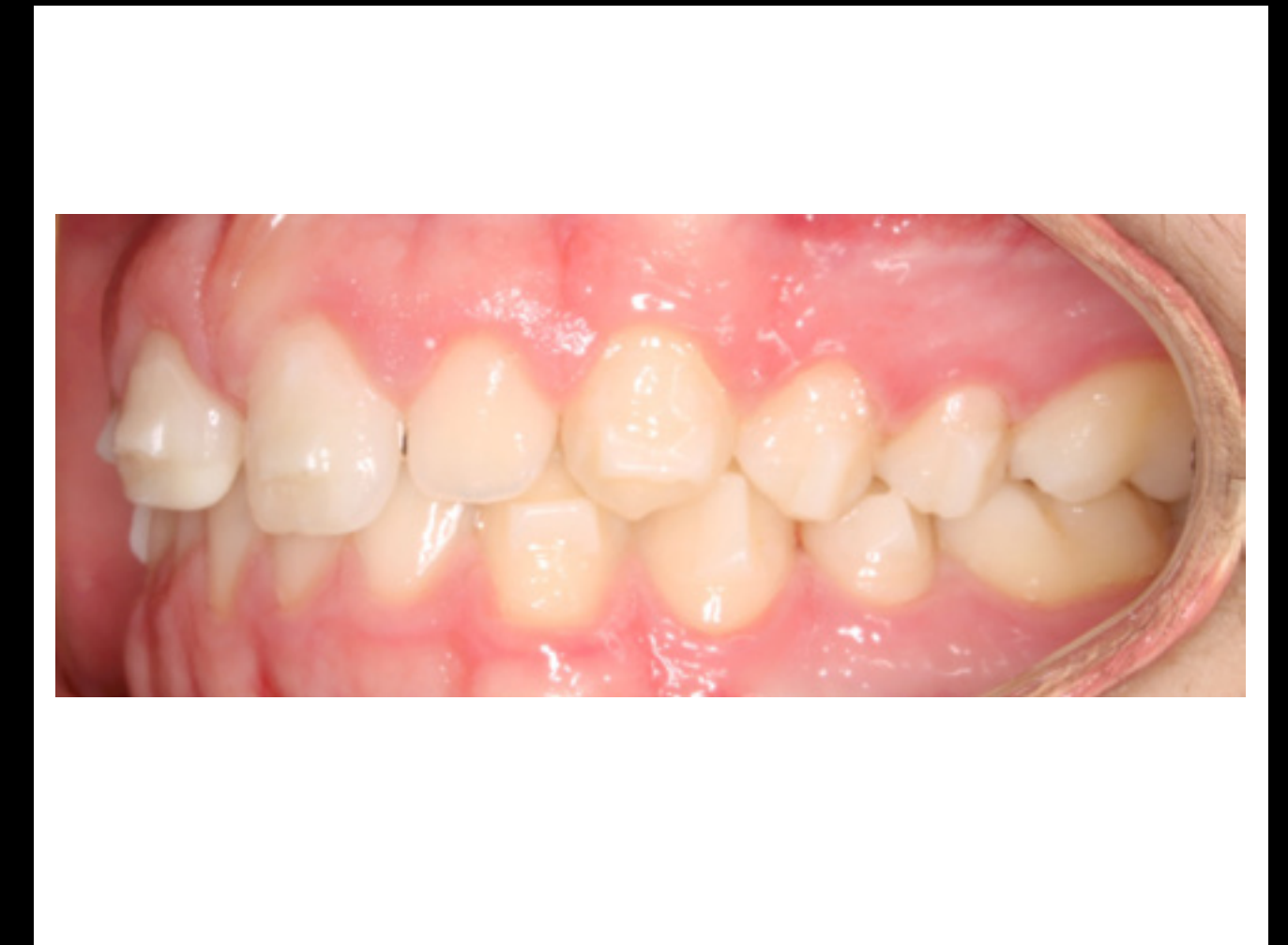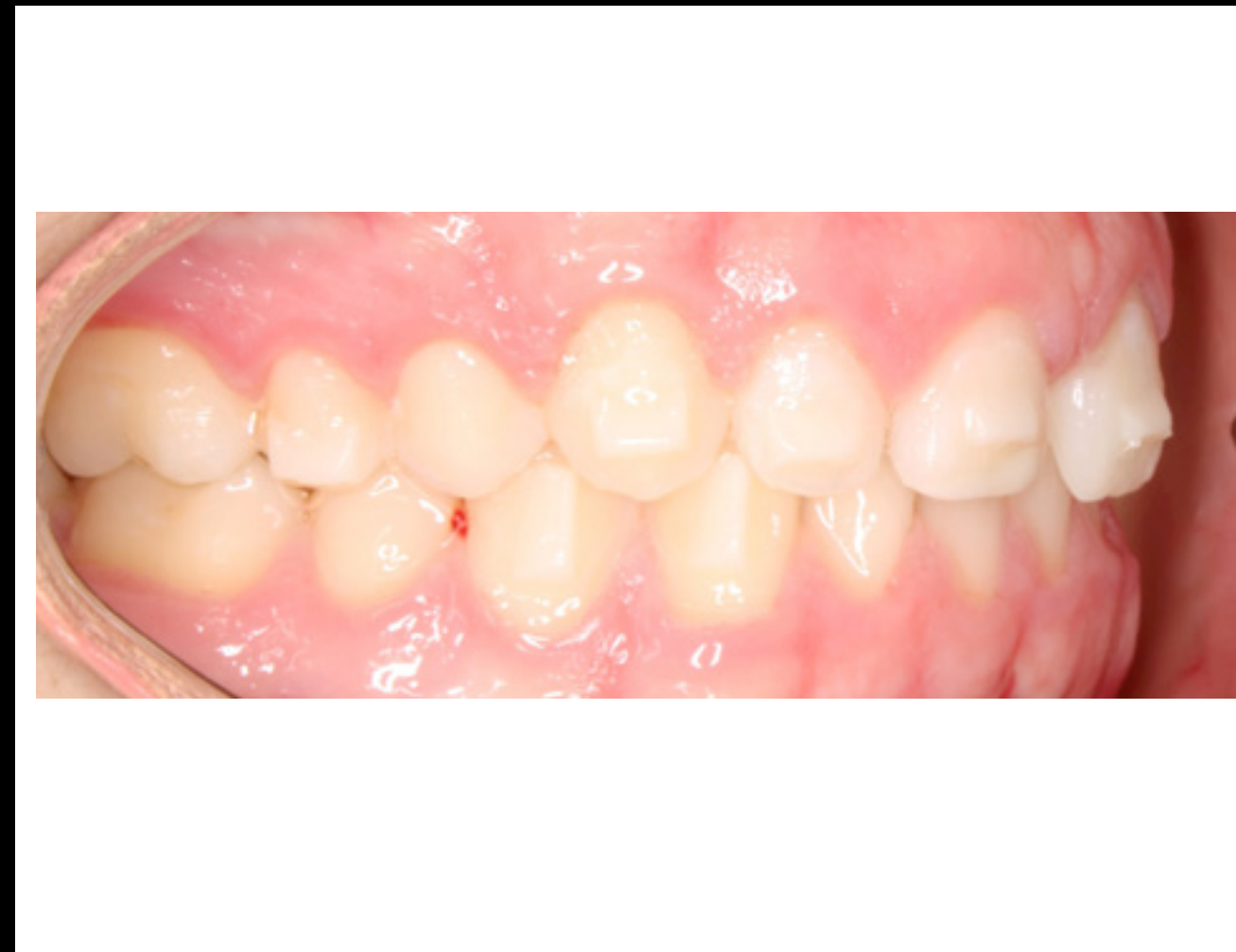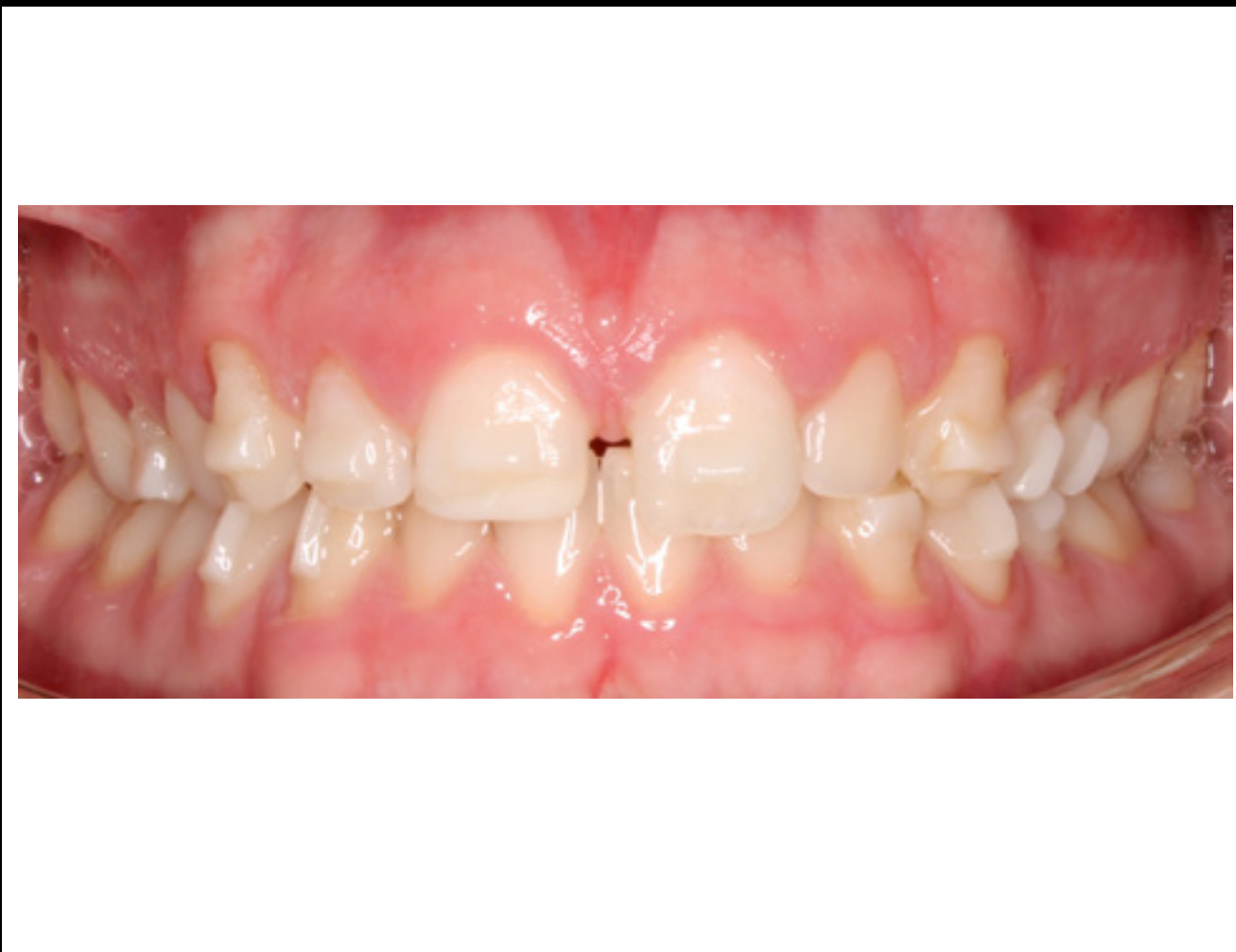Après la liaison (balayage)



Conception
de traitement
Tx Design



Après la liaison





En savoir plus sur le site Web
3M.ca/AligneursClarity