



**3M** Science.  
Applied to Life.™


3M Medical Securement Solutions

# Die schmutzige Wahrheit über medizinische Rollen- pflaster und Fixierverbände.

Reduzierung des Risikos einer Kreuzkontamination.

# Verunreinigte Rollenpflaster könnten Ihre Patienten gefährden.

Rollenpflaster werden an vielen Orten gelagert, sind in fast jedem Patientenzimmer zu finden und gehören zu den meistverwendeten Medizinprodukten. 69% der Krankenhausärzte verwenden mehrmals am Tag medizinische Rollenpflaster.<sup>1</sup> Sie werden zur Fixierung von Beatmungsschläuchen und intravenösen Zugängen sowie zur Befestigung postoperativer Drainagen, Zugängen und anderer Medizinprodukte verwendet und kommen direkt in Kontakt mit der Haut der Patienten. Aber sind medizinische Rollenpflaster immer ohne Bedenken anzuwenden oder sind sie vielleicht unsichtbar verunreinigt?



## 100 %

**der Rollenpflaster waren kontaminiert.**

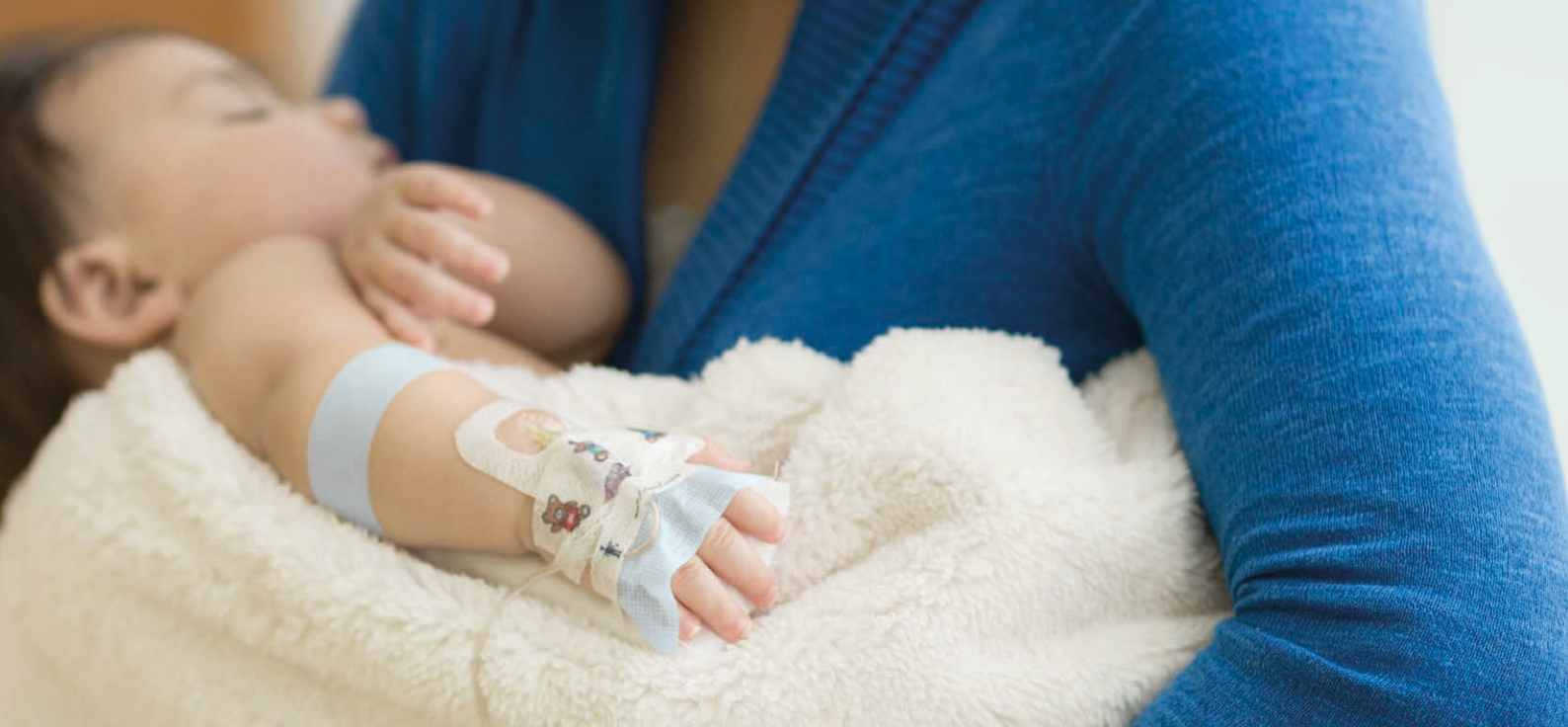Bei einer Studie in einer 16-Betten-Intensivstation eines 560-Betten Lehrkrankenhauses wurden an Tag 1, 5 und 7 Proben von 24 Rollenpflastern am Patientenbett genommen. 100% der Rollenpflaster waren kontaminiert.<sup>2</sup>



## 52 %

**der Rollenpflaster waren mit  
MRSA und VRE kontaminiert.**

Eine Studie zeigte, dass 11 von 21 Proben von Pflasterrollen, die für mehrere Patienten verwendet wurden, methicillinresistenten *Staphylococcus aureus* (MRSA) und/oder vancomycinresistente *Enterokokken* (VRE) enthielten.<sup>3</sup>



# Warum sind Rollenpflaster potenzielle Kontaminationsquellen?

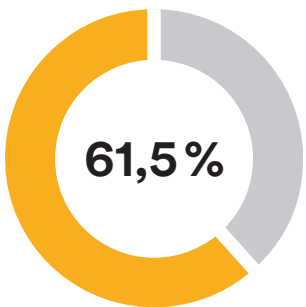
Eine Studie des *American Journal of Infection Control* ergab:



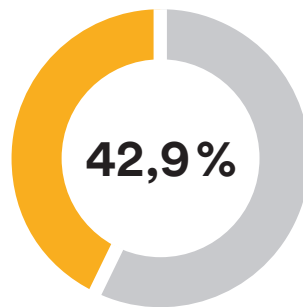
In vielen Einrichtungen gab es keine Leitlinien oder Pflegestandards zur Aufbewahrung und Anwendung von Rollenpflastern.<sup>4</sup>



Rollenpflaster wurden in offenen Behältern in Lagerräumen aufbewahrt, die nicht regelmäßig gereinigt wurden.<sup>4</sup>



61,5% des Personals trugen Pflasterrollen in Taschen oder auf Stethoskopen bei sich.<sup>4</sup>



Nur 42,9% des Personals entsorgten angebrochene Rollenpflaster, nachdem ein Patient entlassen wurde.<sup>4</sup>

# Es wurde eindeutig nachgewiesen: Ihre Rollenpflaster sind möglicher- weise verunreinigt.



**Ein 12 Jahre alter Patient mit rezidivierender akuter myeloischer Leukämie zog sich durch Kontakt mit Rollenpflaster vermutlich eine Pilzinfektion der Haut zu, die drei chirurgische Debridements und eine einfache Mastektomie erforderlich machte.**

## **A gap in patient tape storage and use practices puts patients at risk for cutaneous fungal infections**

McClusky J, Davis M, Dahl K. *Am J Infect Control*. 2015;43(2):182-184.

### **Überblick:**

Dieser Fallbericht brachte Rollenpflaster in Verbindung mit einer Pilzinfektion der Haut bei einem 12-jährigen Onkologiepatienten in einer Einrichtung, in der keine Richtlinien für den Umgang mit an Patienten angewendeten Rollenpflastern vorgegeben waren. Eine anschließende Untersuchung mehrerer Gesundheitseinrichtungen ergab, dass keine Leitlinien oder Pflegestandards zur Aufbewahrung oder Anwendung von Rollenpflastern existierten.

### **Ergebnisse:**

- Ein Mitglied der Abteilung für Infektionskrankheiten vermutete einen Zusammenhang zwischen der Pilzinfektion der Haut und dem Kontakt mit Rollenpflaster.
- Es waren drei chirurgische Debridements erforderlich. Chirurgische Kulturen ergaben *Mucor/Rhizopus*.
- Die Einrichtungen bewahrten Rollenpflaster in offenen Behältern in reinen Lagerräumen auf, die beide nicht regelmäßig gereinigt wurden.
- Es gibt keinerlei Leitlinien der Centers for Disease Control (CDC), des Prevention Healthcare Infection Control Practices Advisory Committee und der Association for Professionals in Infection Control and Epidemiology (APIC) zur Aufbewahrung und Anwendung von Rollenpflastern.
- Aufgrund dieser Lücke in den Leitlinien oder Standards zu Rollenpflastern sind offizielle Empfehlungen zur Lagerung und Anwendung erforderlich, um die Patientensicherheit zu verbessern.

### **Zusammenfassung unter:**

[https://www.ajicjournal.org/article/S0196-6553\(14\)01297-8/abstract](https://www.ajicjournal.org/article/S0196-6553(14)01297-8/abstract)



**Nachdem die Rollenpflaster, bei denen eine Kontamination mit Zygomycose festgestellt wurde, entfernt wurden, klang die Pilzinfektion der Haut ab.**

## **Outbreak of cutaneous *Zygomycosis* associated with the use of adhesive tape in haematology patients**

Lalayanni C, Baliakas P, Xochelli A, et al. *J Hosp Infect.* 2012;81(3):213-215.

### **Überblick:**

Fallbericht einer Infektion der Haut mit *Rhizopus oryzae*, die mit den Rollenpflastern in Verbindung gebracht wurde, die bei vier Patienten zur Fixierung peripherer Venenkatheter verwendet wurden.

### **Ergebnisse:**

- Eine kürzlich durchgeführte Studie ergab, dass die Haut die Körperstelle war, die am häufigsten von krankenhausbefindlicher *Mukormycose* betroffen war und die Patientenmortalität mit 50% hoch war.
- Anzeichen war ein juckendes Erythem unter dem Polyethylen-Rollenpflaster, das sich zu einer Ulzeration mit Nekrose entwickelte.
- Zwar wurden nicht die bei diesen Patienten konkret angewendeten Rollenpflaster untersucht, doch eine weitere Pflasterrolle derselben Charge wurde positiv auf *Zygomycete hyphae* getestet.
- *In-vitro*-Kulturen mit Abschabeprobe von Rollenpflaster wurden konsistent positiv auf *R. oryzae* getestet.

### **Zusammenfassung unter:**

<https://www.ncbi.nlm.nih.gov/pubmed/22633275>



**Die Mukormycose der Haut wurde mit der Anwendung von Rollenpflastern in Verbindung gebracht.**

## **Healthcare-associated *Mucormycosis***

Rammaert B, Lanternier F, Zahar JR, et al. *Clin Infect Dis.* 2012;54 Suppl 1:S44-54.

### **Überblick:**

In einer umfassenden Literaturstudie wurden veröffentlichte Befunde von 169 Fällen einer *Mukormycose* untersucht, die zwischen 1970 und 2008 auftraten.

### **Ergebnisse:**

- Das Auftreten einer *Mukormycose* während medizinischer Behandlungen ist unzureichend dokumentiert und wird wahrscheinlich unterschätzt.
- In der Literaturstudie heißt es: „Die *Mukormycose* ist eine schwere, neu auftretende, invasive Pilzinfektion, die als Folge einer umweltbedingten Exposition auftritt. Zu den Eintrittspforten für Infektionen gehörten chirurgische Eingriffe und das Vorhandensein von Medizinprodukten wie Kathetern oder Rollenpflastern.“

### **Zusammenfassung unter:**

<https://www.ncbi.nlm.nih.gov/pubmed/22247444>



Eine molekulare Typisierung ergab, dass Rollenpflaster die wahrscheinliche Ursache des Bakterienstamms der Infektion mit *A. Flavus* waren, die bei beiden Säuglingen festgestellt wurde.

## Use of a repetitive DNA Probe to type clinical and environmental isolates of *Aspergillus flavus* from a cluster of cutaneous infections in a neonatal intensive care unit

James MJ, Lasker BA, McNeil MM, Shelton M, Warnock DW, Reiss E.  
*J Clin Microbiol.* 2000;38(10):3612-3618.

### Überblick:

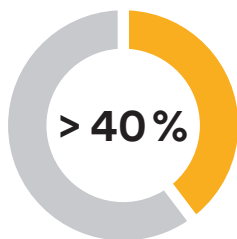
In dieser Fallstudie wurden zwei Fälle einer Hautinfektion mit *A. flavus* bei Säuglingen mit niedrigem Geburtsgewicht in einer Neugeborenen-Intensivstation untersucht. Beide Säuglinge wurden am selben Tag im selben Krankenwagen mit denselben Rettungssanitätern transportiert, und es wurde dieselbe Pflasterrolle verwendet, um ihre Nabelvenenkatheter zu fixieren.

### Ergebnisse:

- Unter dem Rollenpflaster, das bei beiden Säuglingen zur Fixierung ihrer Nabelvenenkatheter verwendet wurde, fanden sich schwarze abdominale Hautläsionen. Eine Kultur ergab ein Isolat, das mit einer *Aspergillus*-Art übereinstimmte.
- Die Pflasterrolle, eine Segeltuchtasche zur Aufbewahrung von Pflasterrollen, die Transport-Isolette und eine Rolle transparenter Kunststoffolie wurden alle positiv auf *A. flavus* getestet.
- Die gewonnenen Isolate aus den abdominalen Läsionen beider Säuglinge waren nicht voneinander zu unterscheiden und identisch mit den Isolaten aus den verwendeten Pflasterrollen.

### Studie unter:

<https://www.ncbi.nlm.nih.gov/pmc/articles/PMC87445/>



Rollenpflaster können in mehr als 40% der Fälle Krankheitserreger aufweisen, auch wenn vor der Nutzung des Rollenpflasters Handhygiene betrieben wurde.

## Securing the endotracheal tube with adhesive tape: an integrative literature review

Krug L, Machan M, Villalba J. *AANA J.* 2014;82(6):457-464.

### Überblick:

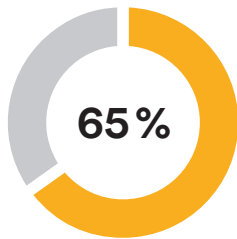
Diese Literaturstudie enthält evidenzbasierte Forschungsergebnisse zur Praxis der Fixierung von Endotrachealtuben zur Gewährleistung der Patientensicherheit.

### Ergebnisse:

- Insgesamt fehlen Leitlinien zum sicheren Umgang mit medizinischen Rollenpflastern zur Anwendung am Patienten.
- Normalerweise wird die Pflasterrolle nach Abschluss eines chirurgischen Eingriffs nicht entsorgt, sondern wieder in den Vorratsbehälter zurückgelegt und für weitere Patienten verwendet.
- Ein alternatives Rollenpflaster müsste kurz sein (etwa 76 cm), gut haften, wegwerfbar sein und vor allem für die Ein-Patient-Nutzung gedacht sein, und jede Pflasterrolle wäre einzeln verpackt.

### Zusammenfassung unter:

<https://www.ncbi.nlm.nih.gov/pubmed/25842644>



**65% der Proben von Rollenpflastern, die auf Regalen lagen, waren mit *S. epidermidis* besiedelt.**

## Sterility in unsterilized surgical adhesive tape

Bundy AT. *Plast Reconstr Surg.* 1989;83(5):880-883.

### Überblick:

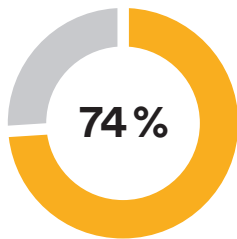
Bei dieser Studie wurde die Möglichkeit untersucht, verpackte, unsterilisierte Rollenpflaster zu verwenden, um eine Barriere gegen infektiöse Organismen zu schaffen.

### Ergebnisse:

- 480 Proben von 120 Pflasterrollen ergaben eine erhebliche Kontaminierung unverpackter Rollen, die zwei Wochen lang auf einem Regalbrett im Schrank eines Operationsbereichs liegengelassen wurden.
- Die untersuchten Proben von zwei Marken wiesen erhebliche Kontaminationswerte ( $p < 0,01$ ) auf der glatten Außenseite und an den Kanten der Rollen auf.
- Die Studie kam zu der Schlussfolgerung, dass verpackte medizinische Rollenpflaster in der Nähe von Wundrändern verwendet werden können, ohne eine Kontaminierungsquelle darzustellen.

### Zusammenfassung unter:

[https://journals.lww.com/plasreconsurg/Citation/1989/05000/Sterility\\_in\\_Unsterilized\\_Surgical\\_Adhesive\\_Tape.19.aspx](https://journals.lww.com/plasreconsurg/Citation/1989/05000/Sterility_in_Unsterilized_Surgical_Adhesive_Tape.19.aspx)



**Auf 74% der angefangenen Pflasterrollen war ein gewisser Grad an Bakterienwachstum festzustellen.**

## Adhesive tape and intravascular-catheter-associated infections

Redelmeier D, Livesley N. *J Gen Intern Med.* 1999;14(6):373-375.

### Überblick:

Das Ziel der Studie bestand darin, zu ermitteln, ob eine Pflasterrolle von Organismen besiedelt werden kann und zu intravaskulären Katheterinfektionen beitragen kann. In einem Zeitraum von zwei Wochen wurden an verschiedenen Orten in einem Krankenhaus 80 Pflasterrollen gesammelt und auf ihren Kontaminationsgrad untersucht.

### Ergebnisse:

- Rollenpflaster befinden sich oft in den Taschen von Krankenhausärzten, in Schubladen, auf Theken oder hängen an Stethoskopen oder Infusionsständern.
- Das Rollenpflaster in den inneren Schichten wies eine geringere Koloniebildung auf (2 von 42 Spezies) als dasjenige in der äußeren Schicht (59 von 80 Spezimen). Rollenpflaster kann pathogene Bakterien übertragen, die zu Infektionen beitragen können.
- Die Umstellung auf kürzere medizinische Rollenpflaster stellt eine wichtige Gelegenheit dar, Kreuzkontaminationen zu verringern.

### Studie unter:

[https://www.ncbi.nlm.nih.gov/pmc/articles/PMC1496597/pdf/jgi\\_355.pdf](https://www.ncbi.nlm.nih.gov/pmc/articles/PMC1496597/pdf/jgi_355.pdf)



# Tragen Sie mit einzeln verpackten Rollen für die Ein-Patient-Nutzung dazu bei, das Risiko von Kreuzkontaminationen zu verringern.\*



## 3M™ Micropore™ S Silikonrollenpflaster

Klinische Anwendungen wie:

- Blutabnahmen
- leichte Verbände
- intravenöse Zugänge und Schläuche (Sekundärfixierung)
- unkritische Schläuche

Katalognummer	Größe	Anzahl Rollen	Schachtel	🇩🇪 PZN	🇨🇭 PZN	⊕ Pharmacode	⊕ MiGel
2770S-1	2,5 cm x 1,3 m	100 pro Beutel	5 Beutel	16015535	-	7752914	35.01.09.12.1



## 3M™ Medipore™ H Klebevlies

Klinische Anwendungen wie:

- Verbände und zusätzlicher Druck
- intravenöse Zugänge und Schläuche (Sekundärfixierung)
- bei Erwartung von Schwellung oder Bewegungen

Katalognummer	Größe	Anzahl Rollen	Schachtel	🇩🇪 PZN	🇨🇭 PZN	⊕ Pharmacode	⊕ MiGel
2860S-1	2,5 cm x 1,8 m	72 pro Beutel	1 Beutel	16007866	5450788	7801998	35.01.09.30.1
2860S-2	5 cm x 1,8 m	48 pro Beutel	1 Beutel	16007872	5450794	7801999	35.01.09.31.1
2860S-4	10,1 cm x 1,8 m	24 pro Beutel	1 Beutel	16007889	5450802	7802000	35.01.09.32.1
2860S-6	15,2 cm x 1,8 m	16 pro Beutel	1 Beutel	16007903	5450819	7802001	35.01.09.33.1



## 3M™ Durapore™ Kunstseidenpflaster

Klinische Anwendungen wie:

- transnasale Magensonden
- transorale Magensonden
- zur Verwendung unter trockenen Bedingungen\*\*

\*\* Nicht geeignet bei Vorliegen von großen Mengen an Flüssigkeit und/oder Sekret. Die Pflasterfixierung und die Schlauchposition sollten regelmäßig überwacht werden.

Katalognummer	Größe	Anzahl Rollen	Schachtel	🇩🇪 PZN	🇨🇭 PZN	⊕ Pharmacode	⊕ MiGel
1548S-1	2,5 cm x 1,37 m	100 pro Beutel	1 Beutel	16759655	5450825	7802002	35.01.09.03.1
1548S-2	5 cm x 1,37 m	50 pro Beutel	1 Beutel	16759661	5450831	7802003	35.01.09.04.1



## 3M™ Coban™ NL Latexfreie selbsthaftende Binde

Klinische Anwendungen wie:

- Blutabnahmen
- Verbände
- Immobilisierung
- Fixationsverband an schwierigen Stellen (Kopf, Finger, Zehen)
- Stütze und Kompression bei Gewebeerletzungen (z.B. Zerrungen, Verstauchungen)\*\*\*

\*\*\* Kann unter der Leitung einer medizinischen Fachperson als Komponente eines Kompressionssystems verwendet werden.

Katalognummer	Größe	Anzahl Rollen	🇩🇪 PZN	🇨🇭 PZN	⊕ Pharmacode	⊕ MiGel
2082-1X	50 mm x 0,6 m 50 mm x 1,5 m	36 pro Beutel	-	5450765	7802004	35.01.07.22.1
2084-1X	100 mm x 0,6 m 100 mm x 1,5 m	18 pro Beutel	-	5450771	7802005	35.01.07.24.1

\* Einzeln verpackte Pflasterrollen für die Ein-Patient-Nutzung tragen dazu bei, die Exposition von Rollenpflastern gegenüber Umweltkontaminationen zu vermeiden, den Kontakt mit Krankenhausoberflächen und -geräten zu minimieren und den Kontakt mit den Händen des medizinischen Fachpersonals möglichst gering zu halten.

- 3M 2018 Medical Tape Market Research. Archiv von 3M.
- Berkowitz DM, Lee WS, Pazin GJ, Yee RB, Ho M. Adhesive Tape: Potential Source of Nosocomial Bacteria. *Appl Microbiol.* 1974;28(4):651-654.
- Harris PN, Ashurst-Smith C, Berenger SJ, Shoober A, Ferguson JK. Adhesive tape in the health care setting: another high-risk fomite? *Med J Aust.* 2012;196(1):34.

- McClusky J, Davis M, Dahl K. A gap in patient tape storage and use practices puts patients at risk for cutaneous fungal infections. *Am J Infect Control.* 2015;43(2):182-184.



**3M Deutschland GmbH Health Care**  
Carl-Schurz-Str. 1  
41460 Neuss  
Telefon +49 (0)2131 8819 260  
3Mmedica.de@mmm.com  
www.3M.de/medicalsolutions

**3M Österreich GmbH Health Care**  
Kranichberggasse 4  
1120 Wien  
Telefon +43 (0)186 68 60  
medizin-at@mmm.com  
www.3MAustria.at/medicalsolutions

**3M (Schweiz) GmbH Health Care**  
Eggstraße 91  
8803 Rüschlikon  
Telefon +41 (0)44 724 90 90  
Innovation.ch@mmm  
www.3MSchweiz.ch/medicalsolutions

3M, 3M Science. Applied to Life., Micropore, Medipore, Durapore, und Coban sind eingetragene Warenzeichen der 3M Company. © 3M 2021. Alle Rechte vorbehalten.  
EB12-0125 2021-0027